

Eletrocardiografia Dinâmica - Holter

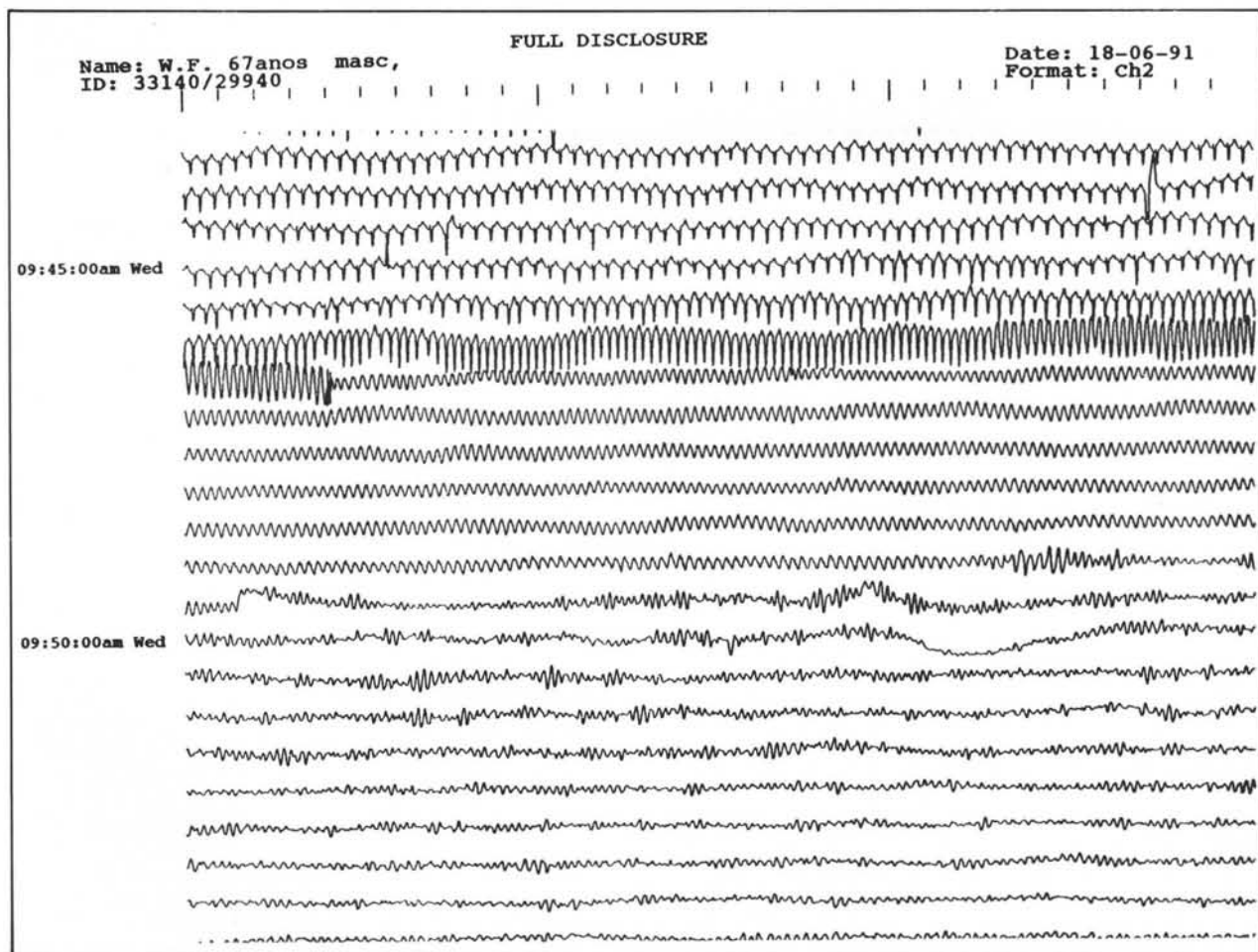
Fábio Sandoli de BRITO⁽¹⁾ & Fábio Sandoli de BRITO JÚNIOR⁽²⁾

REBRAMPA 78024-30

W. F., paciente de 67 anos, do sexo masculino, portador de miocardiopatia dilatada com arritmia ventricular complexa. O Holter foi indicado para avaliação terapêutica, 10 dias após internação por taquicardia ventricular sustentada, que necessitou de cardioversão elétrica.

Observa-se um traçado compacto (full disclosure), onde cada linha corresponde a 30 segundos de ECG

contínuo. Na 5ª linha há grande aumento na ocorrência das extrassístoles ventriculares, instalando-se taquicardia ventricular de alta frequência. No início da 7ª linha esta se transforma em flutter ventricular (frequência ventricular 300/m). Este permanece por cerca de 3 minutos (7ª a 12ª linha), degenerando-se na fibrilação ventricular que determinou a morte do paciente. Este foi encontrado morto na sala onde lia o jornal.



(1) Diretor Médico da Unidade de Cardiologia Preventiva do PROCORDIS - SP.

Rua João Moura, 647, conj. 192/194 - São Paulo - SP - Brasil - Fone: 282.7000

(2) Médico Residente da Disciplina de Cardiologia do Instituto do Coração da FMUSP.