

O uso do marcapasso na dextrorrotação do coração

Arnaldo Duarte LOURENÇO⁽¹⁾ & João Jorge RODRIGUES⁽²⁾

Reblampa 78024-79

LOURENÇO, A. D. & RODRIGUES, J. J. - O uso do marcapasso na dextrorrotação do coração. *Reblampa*, 8(1): 19-21, 1995.

RESUMO: Relatamos o caso de um paciente com BAVT, miocardiosclerótico, muito sintomático, no qual se evidenciou posição anômala do coração (Dextrorrotação ou Dextroversão) (Dtr). Foi submetido inicialmente à estimulação temporária (E.T.) para estabilização hemodinâmica, GFIII (NYHA), sendo depois implantado o marcapasso definitivo (MP) VVICO, com excelente evolução pós-operatória. A estimulação bicameral e responsiva não foi usada devido às condições cardíacas e gerais do paciente.

DESCRITORES: malposição do coração, dextrorrotação, marcapasso.

INTRODUÇÃO

As malposições do coração em que o "apex cordis" está voltado para a direita são de ocorrência rara. Podem apresentar concordância das câmaras cardíacas ou não, assim como a situação visceral pode estar normal ou inversa. No caso aqui descrito, trata-se de uma dextrorrotação (Dtr), em que as câmaras cardíacas estão em "situs solitus", somente com o ventrículo esquerdo (V.E.) anterior e ventrículo direito (V.D.) posterior.

APRESENTAÇÃO DO CASO

A. D. J., 70 anos de idade, do sexo masculino, natural e procedente de Santos (SP), apresentando BAVT miocardiosclerótico com síncope repetitivas, tonturas e insuficiência cardíaca, GFIII (NYHA).

A radiografia de tórax em PA evidenciou a silhueta cardíaca com o ápice voltado para a direita, ICT com aumento de ++/4+ às custas das câmaras esquerdas, aorta proeminente, voltada para a esquerda e com calcificações. O ECG evidenciou ritmo idioventricular com frequência de 28 bpm e BAVT, frequência atrial de 100 bpm.

Após esses exames, devido à sua sintomatologia

exuberante, o paciente foi submetido a ET por via subclávia esquerda, após o que desenvolveu assistolia ventricular, ficando dependente da estimulação artificial temporária.

O ecocardiograma bidimensional, realizado para melhor avaliação anatômica e funcional, apresentou VE anterior com aumento importante e diminuição global da contratilidade; VD posterior com cabo-eletrodo de MP no seu interior, dextrorrotação do coração com ápice à direita, valvas cardíacas sem alterações e pericárdio normal. (Figura 1)¹⁻²

DADOS PERI E PÓS-OPERATÓRIOS

A técnica cirúrgica usada foi a convencional.

O cabo-eletrodo foi passado através da veia cefálica direita. Sua progressão pelas câmaras direitas, valva tricúspide e seu posicionamento (ponta do V.D.) não apresentaram maiores dificuldades (Figura 2). As medidas eletrônicas peri-operatórias foram: limiar - 0,2v/0,50 ms, impedância - 690 Ohms, Onda R - Omv, Slew-Rate - 0 V/s (assistolia ventricular).

Ao final do procedimento, com o gerador já sepultado na loja pré-confeccionada na parte superior do

(1) Cirurgião Membro Especialista do Deca. Responsável pelo Setor de Estimulação Cardíaca do ICSI - Instituto de Cardiologia Santa Izabel.

(2) Ecocardiografista do ICSI

Endereço para correspondência: Rua Maranhão, 75 - José Menino - Santos - SP - CEP: 11065-410 - Fone: (0132) 39-2589.

Trabalho recebido em 07/1994 e publicado em 04/1995.

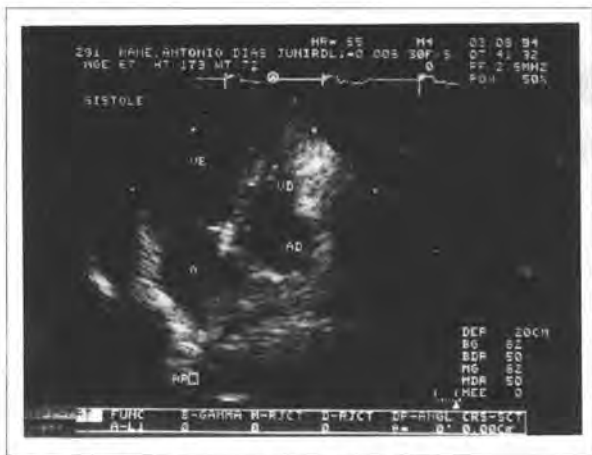


Figura 1 - Eco bidimensional posição de 4 câmaras.

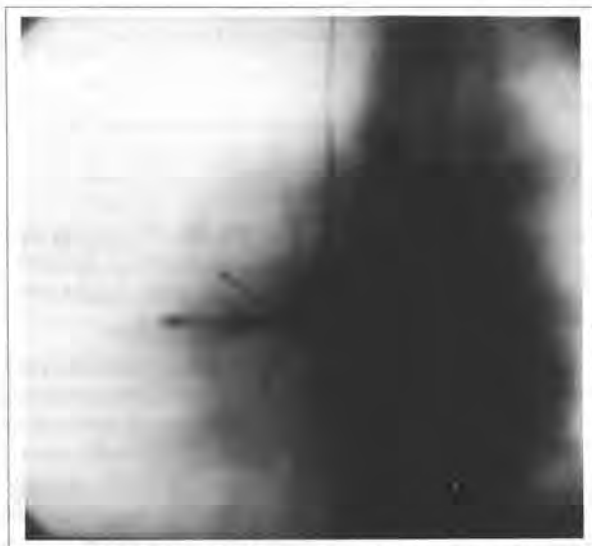

Figura 2 - Visão radioscópica dos cabos-eletrodos temporário e definitivo (ponto do V.D.).

HTD, foi retirado o cabo-eletrodo temporário com cuidado, sendo visualizado pela radioscopia.

A evolução pós-operatória foi excelente com o paciente obtendo alta no 4º P.O. em GFI (NYHA), fazendo uso de medicação rotineira para tratamento de ICC (Figura 3).

DISCUSSÃO

As malposições do coração, embora sejam de ocorrência rara, têm particularidades que as diferenciam e devem ser discutidas no que tange às alterações que se manifestam nos exames de rotina (RX, ECG, ECO) para que possam ser distinguidas clinicamente.

Na Dtr, o Rx mostra o "apex cordis" para a direita, sendo o V.E. anterior e o V.D. posterior, com o botão aórtico à esquerda, assim como a bolha gástrica, o que caracteriza o "situs solitus".

No ECG convencional, em DI a onda P é positiva e a maior deflexão do QRS e onda T são negativas.

Nas derivações precordiais, o padrão de V.E. é obtido no precórdio direito (V1, V3d, V4d, etc...) sendo registrados no precórdio esquerdo rS e padrão de V.D.³⁻⁵

Na dextroposição ou na dextrocardia há "situs inversus totalis", que pode ser acompanhado de outras alterações como, por exemplo, a transposição corrigida das grandes artérias. Há como que uma imagem especular do habitual, com as cavidades (átrios), aorta e vasos em posição invertida. Há também alterações dos lobos pulmonares, hipoplasia ou agenesia de um ou mais lobos do pulmão esquerdo. Pode haver também hérnias ou eventrações diafragmáticas do lado esquerdo do tórax.

Esses tipos de posições anômolas cardíacas, em geral, não determinam distúrbios funcionais, caso não sejam acompanhadas de outras anomalias do coração.

No caso citado, as alterações encontradas estavam de acordo com a literatura⁶⁻⁹.

Quanto aos procedimentos de estimulação cardíaca, E.T. ou MP, não houve problemas maiores.

Justifica-se o não emprego da estimulação

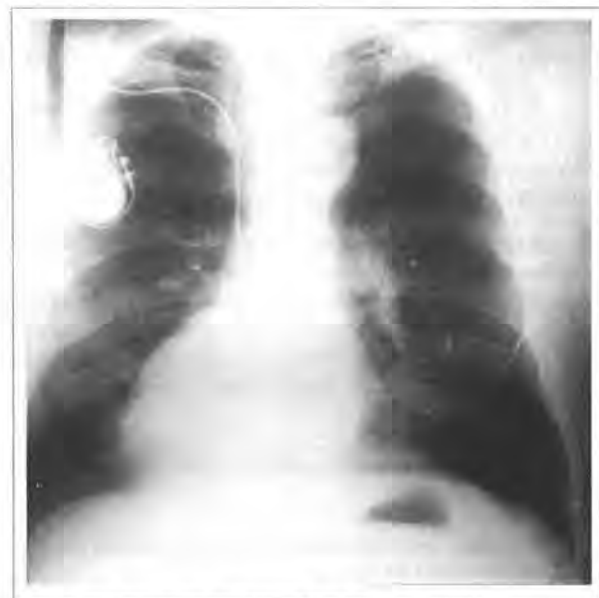

Figura 3 - Radiografia do tórax PA, pré-alta hospitalar.

bicameral ou ventricular responsiva, devido ao tipo de paciente, de baixa atividade física e com função do V.E. ruim. Assim sendo, essa estimulação possivelmente não lhe traria benefícios, podendo ao contrário até agravar a insuficiência cardíaca por utilizar frequências mais altas de estimulação¹⁰⁻¹².

CONCLUSÃO

Apesar da Dtr do coração ser rara, no caso em questão, essa anomalia não nos causou maiores dificuldades técnicas, quer para a E.T., quer para a instalação do MP, tendo evoluído sem complicações no pós-operatório.

Reblampa 78024-79

LOURENÇO, A. D. & RODRIGUES, J. J. - The use of pacemaker in heart dextrorotation. *Reblampa*, 8(1): 19-21, 1995.

ABSTRACT: We present a case report of a male patient, with a very symptomatic complete AV block due to myocardiosclerosis, presenting heart malposition (dextrorotation). Initially he was submitted to a temporary cardiac stimulation for hemodynamic stabilization, FD III (N.Y.H.A.), and later submitted to a definitive pacemaker (VVICO), with excellent post-surgical outcome. The bicameral and responsive stimulation was not used due to the patients's cardiac and general condition.

DESCRIPTORS: cardiac malposition, dextrorotation, pacemaker.

REFERÊNCIAS BIBLIOGRÁFICAS

- MORCEF, F. A. P. - Cardiopatias congênitas e nas crianças. In: MORCEF, F. A. P. - *Ecocardiografia unidimensional e doppler*. Rio de Janeiro, Revinter, 1992, 2a.ed., p.486-93.
- SILVERMAN, N. H. & de ARAÚJO, L. M. L. - An echocardiographic method for the diagnosis of cardiac situs and malpositions. *Echocardiography*, 4: 35, 1987.
- LENGYEL, L. - O ECG nas cardiopatias congênitas. In: LENGYEL, L. - *Eletrocardiografia clínica*. São Paulo, Sarvier, 1974, p.421-42.
- MEYER, R. A.; SCHWARTZ, D. C.; COVITZ, W., et al. - Echocardiographic assessment of cardiac malposition. *Am. J. Cardiol.*, 33: 896, 1974.
- MOFFA, P. J.; MAZZIERI, R.; EBAID, M. - Importância do estudo elétrico na determinação da posição cardíaca e ventricular. *Arq. Bras. Cardiol.*, 34: 321-5, 1980.
- MACRUZ, R. & SNITICOWSKY, R. - Posições cardíacas. In: MACRUZ, R. & SNITICOWSKY, R. - *Cardiologia pediátrica*. São Paulo, Sarvier, 1983, p.285-95.
- MEDEIROS SOBRINHO, J. H. - Normoposição e malposições cardíacas. In: MEDEIROS SOBRINHO, J. H. - *Radiologia do Coração*. São Paulo, Sarvier, 1980, Cap. 4, p.46-57.
- SAVAIA, N. - *Embriologia do coração e grandes vasos*. São Paulo, Nacional, 1970, p. 84-7, 132.
- STANGER, P.; RUDOLPH, A. M.; EDWARDS, J. E. - Cardiac malposition: review based on study of sixty-five necropsy specimens. *Circulation*, 56: 159-72, 1978.
- LOURENÇO, A. D. - O MP VVIM em idosos. *Rev. Bras. Marcapasso e Arritmia*, 3(1): 19-22, 1990.
- LOURENÇO, A. D. - Vantagens e desvantagens da estimulação unicameral. *Rev. Soc. Cardiol. Est. SP*, 1: 17-20, 1994.
- MEDEIROS, P. T. J. - Escolha do modo ideal de estimulação cardíaca. *Rev. Soc. Cardiol. Est. SP*, 1: 1-5, 1994.