

Bloqueio Atrioventricular Total por Trauma Cardíaco Fechado

Eduardo Paiva MAGALHÃES⁽¹⁾, Fabiane Alessandra de Oliveira CARDIA⁽¹⁾, Otaviano SILVA JUNIOR⁽¹⁾, Galvani Salgado AGRELI⁽²⁾, Lineu José MIZIARA⁽³⁾, Maria Cândida Calzada BORGES⁽⁴⁾, Celso Salgado de MELO⁽⁵⁾

Reblampa 78024-174

Magalhães E P. Cardia F A O. Silva Junior O. Agreli G S. Miziara L J. Borges M C C. Melo C S. Bloqueio atrioventricular total por trauma cardíaco fechado. Reblampa 1997; 10(2): 99-103.

RESUMO: Os autores relatam o caso de uma paciente de 57 anos que passou a apresentar bloqueio atrioventricular total (BAVT) em consequência de um coice desferido por cavalo (trauma cardíaco fechado). O impacto do coice do animal foi de tal intensidade que arremessou a paciente a vários metros, fraturando-lhe uma costela e provocando o transtorno de condução atrioventricular. Realizado com sucesso o implante de marcapasso provisório, a paciente mostrou boa evolução. O ritmo sinusal com condução AV 1:1 foi restabelecido no dia seguinte ao traumatismo e avaliações posteriores confirmaram o desaparecimento do transtorno.

DESCRIPTORIOS: bloqueio AV traumático, trauma cardíaco fechado.

INTRODUÇÃO

As injúrias traumáticas ocupam o terceiro lugar dentre as causas de morte¹, sendo significativo o acometimento cardiovascular². A incidência varia de 8 a 76 %, conforme o critério diagnóstico utilizado. Acidentes com veículos motores, em particular causados pelo volante, são as causas mais comuns. Outros incluem acidentes de trabalho, quedas de altura, acidentes esportivos e coices de animais³. As lesões cardíacas resultantes de um trauma não penetrante variam consideravelmente em extensão e caráter, sendo comum o acometimento miocárdico, de artérias coronárias, valvar e de grandes vasos, bem como distúrbios de condução^{1,6}. Muitas técnicas têm sido propostas para o diagnóstico do trauma cardíaco fechado, como o eletrocardiograma, a do-

sagem de enzimas séricas, o ecocardiograma, a cintilografia com tecnécio e pirofosfato e a angiografia com radionuclídeo^{2,5}. Mesmo assim, o trauma cardíaco pode passar despercebido por ser usualmente bem tolerado e muitas vezes ofuscado por manifestações mais evidentes - como as do SNC, abdome e membros^{1,4}. Os achados clínicos e eletrocardiográficos podem ainda ser transitórios e de difícil reconhecimento. Entretanto, em alguns casos, complicações ocorrem, sendo essencial a avaliação e a monitorização precoce de todo indivíduo traumatizado com suspeita de injúria cardiovascular, para que as mesmas sejam reconhecidas e tratadas efetivamente.

Uma ampla variedade de arritmias aparece na contusão cardíaca extensa, representando uma importante causa de morte. São descritos ainda defei-

(1) Doutorandos da Faculdade de Medicina do Triângulo Mineiro (FMTM).

(2) Médico Intensivista do Hospital São Domingos (Uberaba-MG)

(3) Médico Cardiologista do Hospital São Domingos (Uberaba-MG)

(4) Médica Responsável pelo Setor de Ecocardiografia da FMTM

(5) Membro Especialista do Deca. Responsável pela Unidade de Marcapasso do Departamento de Hemodinâmica e Cirurgia Cardíaca da FMTM. Endereço para correspondência: Celso Salgado de Melo - Rua da Constituição, 730 - CEP 38025-110 - Uberaba - MG - Brasil. Trabalho recebido em 01/1997 e publicado em 06/1997.

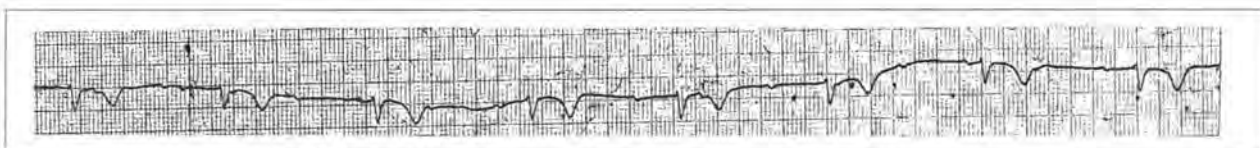


Figura 1 - Bloqueio atrioventricular total, frequência cardíaca de 42 bpm.

tos tanto da condução atrioventricular como intraventricular, sendo o bloqueio de ramo direito o mais freqüente, por estar diretamente exposto ao trauma torácico. Por outro lado, o acometimento do ramo esquerdo é raro, devido à anatomia do sistema de condução, que o protege através do ventrículo direito e grandes vasos. As arritmias e os distúrbios de condução usualmente se resolvem precocemente depois da fase aguda do trauma cardíaco⁵, se não houver rutura ventricular.

Devido ao fato dos traumas acometerem também indivíduos de meia idade e idade avançada, seria importante verificar se o defeito de condução encontrado é decorrente do trauma ou de uma patologia prévia⁵. Apresentamos a seguir o caso de uma paciente vítima de trauma torácico fechado que, em função de uma contusão em que houve comprometimento cardíaco, desenvolveu precocemente bloqueio atrioventricular total como complicação.

RELATO DE CASO

Paciente com 57 anos de idade do sexo feminino, atendida no pronto socorro do Hospital São Domingos - Uberaba/MG com história de trauma torácico por coice de cavalo há cerca de 1 hora. Senhora obesa com 79 kg e 1,69 m de altura, mãe de 5 filhos (todos de parto normal), há treze anos vinha sendo acompanhada com diagnóstico de Hipertensão Arterial moderada e fazendo uso irregular de diurético, beta-bloqueador e ansiolítico. Em consulta recente apresentara-se hemodinamicamente estável, ECG com ritmo sinusal, sobrecarga ventricular esquerda, com eixo do QRS a 30 graus, Raio X de Tórax com área cardíaca normal e aorta compatível com a idade.

Durante o atendimento, referiu que com o traumatismo foi arremessada a alguns metros de distância, ficando inconsciente por cerca de 30 minutos, quando foi encontrada e encaminhada para avaliação clínica. Ao exame clínico apresentava-se consciente, pálida, hidratada, com a função pulmonar preservada, bulhas rítmicas e normofonéticas, sem sopros, a 42 sístoles por minuto. Sentia forte dor na região torácica anterior, onde observavam-se escoriações e equimoses formando duas lesões circulares, com cerca de 10 cm de diâmetro cada, imitando o desenho das patas do animal. Pressão Arterial: 110 x 70 mmHg, estase venosa e edema de

membros ausentes, sem alterações ou queixas abdominais. Foram indicadas a analgesia, a sedação e a observação da paciente em U.T.I., e solicitados ECG, Raios X de Tórax, Ecodopplercardiografia e exames laboratoriais.

Cinco horas após os cuidados iniciais a paciente mantinha bradicardia acentuada, mesmo com utilização de atropina. O ECG que inicialmente mostrava bradicardia a 35 bpm com bloqueio atrioventricular 2:1, evoluiu para bloqueio atrioventricular total (BAVT) (Figura 1) com frequência cardíaca em torno de 42, mas foram observadas freqüências no monitor de até 20 sístoles por minuto. O hemograma, a dosagem de eletrólitos, uréia e creatinina revelaram-se normais, porém algumas enzimas séricas estavam elevadas (CKMB: 44 U/l, CKNAC: 103 U/l, TGO: 139 U/l e DHL: 809 U/l). O Raio X de tórax mostrava fratura do quinto arco costal direito com imagens pulmonar e cardíaca sem alterações (Figura 2). O estudo ecodopplercardiográfico era normal (Figura 3).

Foi indicado então o implante de marcapasso externo em caráter de urgência, procedimento este realizado sem intercorrências e com bons resultados. A frequência estabelecida no momento do pro-

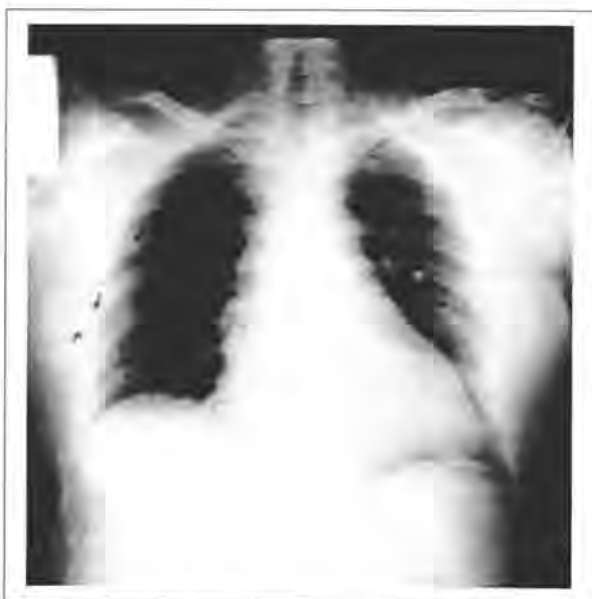

Figura 2 - Raio X de tórax. Fratura do 5º arco costal direito e cabo eletrodo provisório posicionado no ventrículo direito.

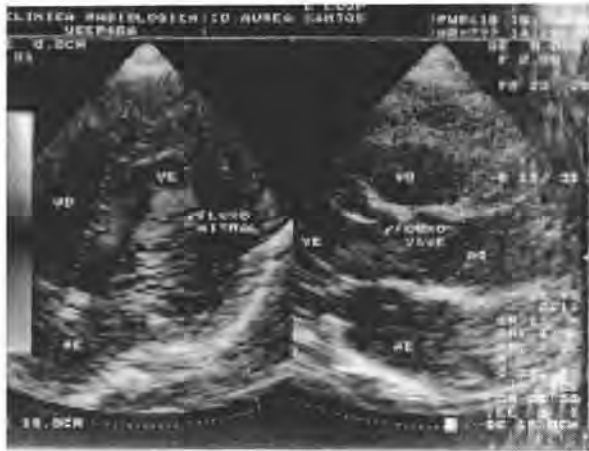

Figura 3 - Ecodopplecardiograma normal.

cedimento foi 75 sístoles por minuto, com bons limites de comando no ventrículo direito (Figura 4).

No dia seguinte à internação, as funções vitais da paciente eram boas e o monitor cardíaco evidenciava a restauração do ritmo sinusal, com frequência de 75 sístoles por minuto associado a arritmias por competição de comando Coração/Marcapasso. A sensibilidade do marcapasso externo foi alterada para

3, o que normalizou o ritmo. Novos exames de controle foram solicitados, sendo encontrados CKMB: 26 U/l, KKNAC: 316 U/l, TGO: 72U/l, DHL: 693 U/l. Iniciada a terapia com anti-inflamatórios não hormonais.

Nas 48 horas seguintes à internação, o marcapasso externo encontrava-se inibido, com boa frequência cardíaca e ritmo sinusal. As intercorrências clínicas nesse período resumiram-se à presença de níveis pressóricos elevados (200 x 120 mmHg) e a ansiedade, devidamente controladas com medicação anti-hipertensiva e sedativos.

No terceiro dia da internação o gerador do marcapasso foi retirado, sendo mantido apenas o cabo-eletrodo. O ritmo sinusal permaneceu inalterado (Figura 5) e no quarto dia a paciente recebeu alta hospitalar em bom estado geral.

A avaliação feita 15 dias após a alta hospitalar mostrou a paciente estabilizada com exame físico, ECG e Holter de 24 horas normais.

DISCUSSÃO

O acometimento cardíaco em traumas torácicos fechados é relativamente freqüente e suas consequências incluem desde as lesões imperceptíveis e com pouca significância até o comprometimento

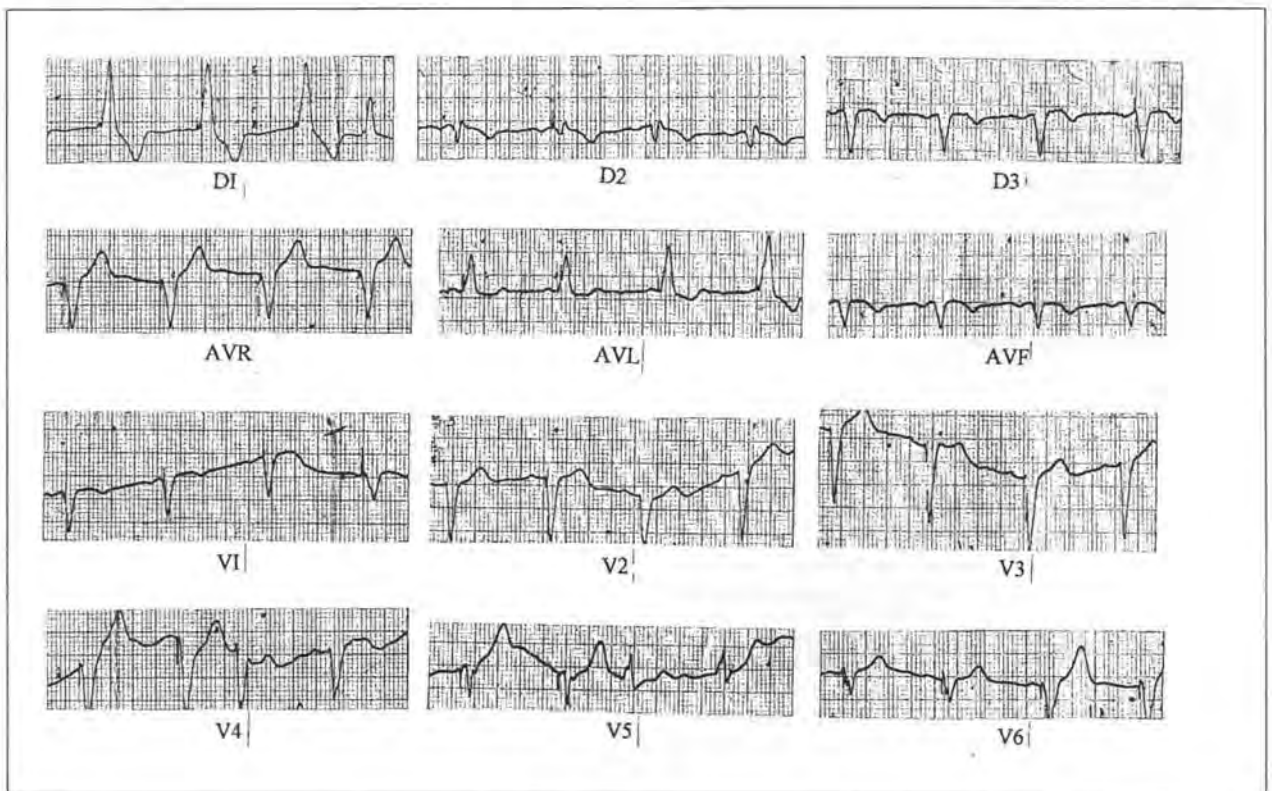


Figura 4- Ritmo de marcapasso artificial comandando a 75 pulsos por minuto.

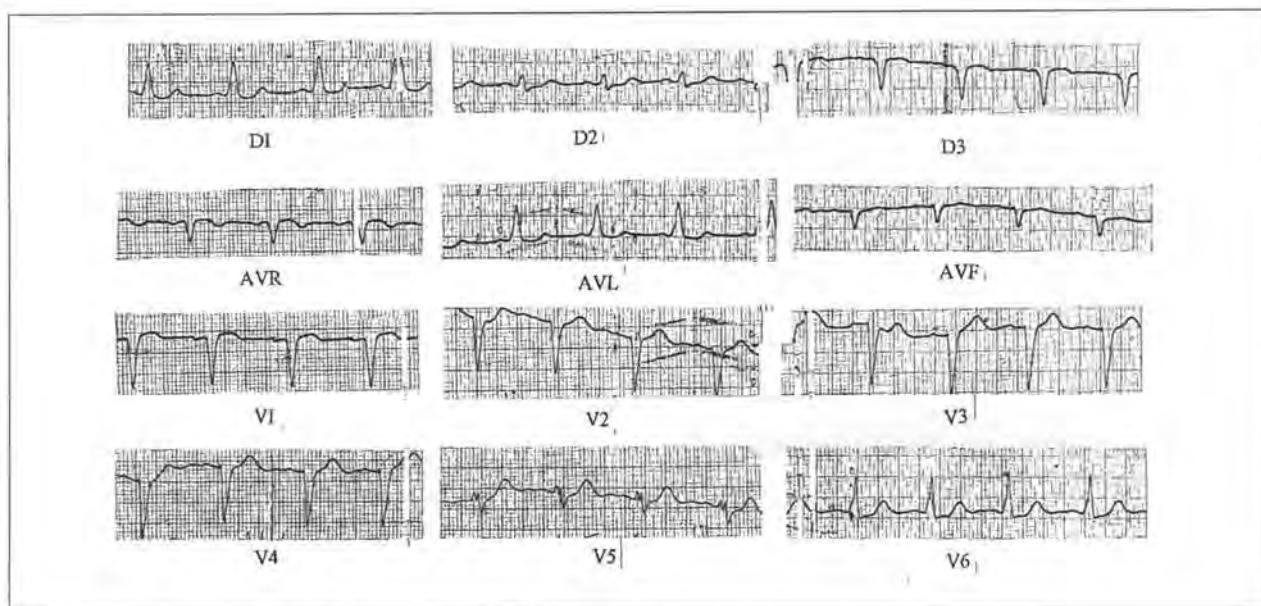


Figura 5 - Ritmo sinusal, transtorno de condução pelo ramo esquerdo e zona eletricamente inativa na região anterior.

importante da função cardíaca^{3,5,1}. As arritmias de condução, na sua maioria, precoces e de caráter transitório, estão entre as complicações que podem ser verificadas, principalmente os bloqueios de ramo, completos ou parciais³. Neste caso vítima de um trauma torácico fechado, a paciente evidenciou logo nas primeiras 6 horas de evolução um BAVT com bradicardia acentuada. Os exames solicitados (ECG, enzimas, ecodopplerfluxometria) confirmaram a etiologia traumática da lesão cardíaca que levou à arritmia. Além disto, a história prévia da paciente e os exames recentes, anteriores ao trauma, não evidenciavam alterações semelhantes.

Indicado o implante de marcapasso externo em caráter de urgência, este mostrou-se um procedimento simples, rápido e seguro que levou ao imedi-

ato restabelecimento do ritmo e da função cardíaca, com recuperação da paciente. Reafirmando o caráter transitório da maioria das arritmias cardíacas por trauma torácico fechado, no dia seguinte ao implante já se verificava recuperação do ritmo sinusal, sendo o gerador do marcapasso retirado no terceiro dia após a cirurgia, com o restabelecimento completo do comando cardíaco sinusal.

Com mais este caso adicionado à literatura, reafirma-se a necessidade da pesquisa e investigação minuciosa dos traumas torácicos fechados em que haja suspeitas de possível acometimento cardíaco de maneira que com isso, as medidas cabíveis poderão ser instituídas a tempo e com a eficácia necessária para assegurar um bom prognóstico para o paciente, evitando possíveis complicações.

Reblampa 78024-174

Magalhães E P. Cardia F A O. Silva Junior O. Agreli G S. Miziara L J. Borges M C C. Melo C S. Complete heart block due to non-penetrating thoracic trauma. Reblampa 1997; 10(2): 99-103.

ABSTRACT: The authors report the case of a fifty seven year old woman with a complete heart block due to a horse strike (non-penetrating cardiac trauma). The impact of the horse strike was so intensive that the patient was projected several meters away. Besides the atrioventricular disturbance, there was a rib fracture. A temporary pacemaker was implanted and the patient recovered regular sinus rhythm with 1:1 conduction one day after the trauma. Fifteen days after dismissal from the hospital a resting electrocardiogram was normal and continuous recording for 24 hours showed no abnormalities.

DESCRIPTORS: non-penetrating cardiac trauma, complete heart block due to trauma.

REFERÊNCIAS BIBLIOGRÁFICAS

- 1 Goya A K. Moolchandani R. Sharma S K. Pokharana D S. Transient conduction and pericarditis due to non-penetrating cardiac injury. Indian Heart J 1987; 39: 240-1.
- 2 Ross Jr P. Degutis L. Baker C C. Cardiac contusion: the effect on operative management of the patient with trauma injuries. Arch Surg 1989; 124: 506-7.
- 3 Grech E D. Dodds P A. Perry R A. Delayed complications after myocardial contusion. Br Heart J 1992; 68: 529-30.
- 4 Miller F B. Charles R S. Richardson J D. Myocardial contusion - when can the diagnosis be eliminated? Arch Surg 1989; 124: 805-7.
- 5 Pontillo D. Capezzuto A. Achilli A. Serraino L. Savelli S. Guerra R. Bifascicular block complicating blunt cardiac injury - a case report and review of the literature. J Vasc Dis 1994; 45: 883-90.
- 6 Yener A. Gokgoz L. Soncul H. Sezgin A. Ersoz A. Sinci V. Nonpenetrating thoracic trauma causing dissection of the interventricular septum and leading to complete heart block. J Thor Card Surg 1992; 103: 820-3.

4th INTERNACIONAL DEAD SEA SYMPOSIUM ON ADVANCES IN DIAGNOSIS AND TREATMENT OF CARDIAC ARRHYTHMIAS

**ISRAEL
MARCH 3-6, 1998**

**For further information, please contact:
The Secretariat
P.O.Box 50006, Tel Aviv 61500
Israel**

**Telephone: 972 3 5140000, Fax: 972 3 5175674/972 3 5140077
E-mail address for Internet users: ARRHTY@KENES.COM**