

# Desfibrilador Cardiaco

Raul D. MITRANI Esteban KLOOSTERMAN Alberto INTERIAN JR. Agustin CASTELLANOS

Reblampa 78024-218

Este reporte trata de un paciente con historia de cardiomiopatía isquémica con una fracción de eyección de 35% a quien se le implantó un cardiodesfibrilador Guidant/CPI model 1810AV Mini. El paciente se presentó a la consulta dos meses después del implante como consecuencia de haber recibido una descarga del desfibrilador precedida por síntomas de palpitaciones y mareos.

Durante el interrogatorio del desfibrilador se obtuvieron los electrogramas endocavitarios registrados y archivados en la memoria del aparato (Figura 1). El modelo 1810 de Guidant/CPI pertenece a una nueva generación de desfibriladores implantables con capacidad de guardar en la memoria electrogramas endocavitarios tanto auriculares como ventriculares facilitando así, el diagnóstico de taquicardias ventriculares. El trazado superior representa electrogramas intracardíacos auriculares. Los dos trazados siguientes representan electrogramas intracardíacos ventriculares. La segunda línea es un electrograma integrado bipolar tomado desde el electrodo de choque helicoidal distal, al electrodo de senso-estimulación distal del electrocateter (Figura 2). Debido a que este es un trazado bipolar, la señal es más nítida y con menos ruidos externos. La línea siguiente es el trazado de un electrograma endocavitario ventricular obtenido desde el electrodo helicoidal del choque. Es de notar que debido a la mayor separación entre los electrodos helicoidales de choque, el campo de registro del electrograma es más amplio, abarcando una mayor parte del músculo cardíaco. Como se puede observar en el trazado, existe disociación auriculoventricular por lo que caben pocas dudas acerca del diagnóstico de la arritmia del paciente, siendo esta, una taquicardia

ventricular con una frecuencia entre 240-250 LPM (largo de ciclo 240-250 milisegundos) la cual generó una descarga apropiada del desfibrilador.

### COMENTARIO

Las primeras generaciones de desfibriladores implantables no proveían información acerca del ritmo cardíaco que causara la descarga del desfibrilador. Es por esto que cuando los pacientes reportaban una descarga del desfibrilador era poco más que una adivinanza, establecer si el paciente había tenido una arritmia ventricular o no, que la precipitara. La siguiente generación de desfibriladores proveyeron información a cerca de los intervalos RR registrados por el electrodo ventricular precediendo y siguiendo la descarga del desfibrilador. En ausencia de electrogramas endocavitarios los intervalos RR proveían información a cerca del inicio de la taquicardia ventricular. Así, un cambio abrupto de los intervalos RR tanto en el inicio como en la terminación de un evento era considerado como diagnóstico de taquicardia ventricular (o taquicardia supraventricular); mientras que un incremento y decremento gradual de los intervalos RR se correlacionaban más con taquicardia sinusal, especialmente si la frecuencia cardíaca detectada se encontraba dentro del rango fisiológico. Es más, los intervalos RR proveían información acerca de la regularidad de la arritmia detectada como taquicardia ventricular o fibrilación auricular de alta respuesta ventricular versus otras taquiarritmias.

La siguiente generación de desfibriladores tuvieron la capacidad de almacenar en la memoria

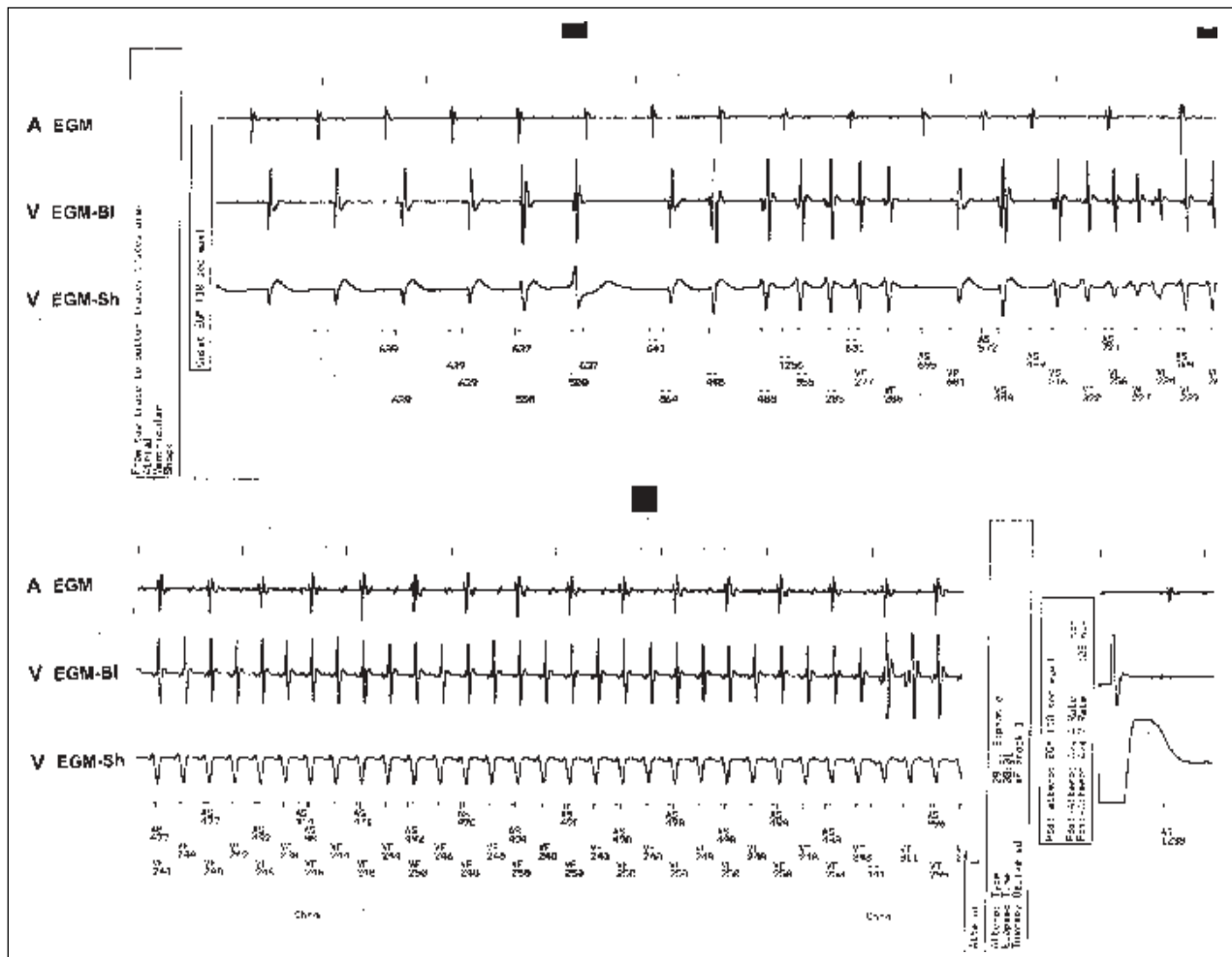


Figura 1 - Trazados representando electrogramas endocavitarios auriculares y ventriculares; antes y durante la detección de taquicardia ventricular, aplicación de una descarga de 29 joules y su resultado. El trazado superior representa electrogramas endocavitarios auriculares. El siguiente trazado representa un electrograma bipolar verdadero y un electrograma ventricular intracardiaco de campo amplio. El canal de marcas se muestra por debajo de los trazado mencionados. **A:** sentido auricular, **VP:** sentido de taquicardia ventricular, **VF:** sentido de fibrilación ventricular. Ver el texto para detalles.

electrogramas endocavitarios registrados desde el electrocateter ventricular empleando, algunos sistemas, registros endocavitarios bipolares como el indicado en la segunda línea de nuestro trazados. Si solo contáramos con el electrograma ventricular bipolar hubiéramos podido determinar un incremento abrupto de la frecuencia cardíaca (decremento del largo del ciclo) con un discreto cambio en los vectores del electrograma bipolar endocavitario el cual se correlacionaría con el diagnóstico de taquicardia ventricular. Apesar de este avance, los diseñadores de desfibriladores pronto apreciaron el hecho de que frecuentemente es difícil determinar por la morfología del electrograma si el ritmo es ventricular o supraventricular. Es por esto que algunos fabricantes de desfibriladores almacenan los electrogramas endocavitarios registrados por los

electrodos helicoidales de desfibrilación los cuales representan un campo más amplio de sentido de la actividad eléctrica cardíaca. Como puede observarse en la tercera línea del trazado, los electrogramas registrados por el electrodo helicoidal de sentido presentan cambios más abruptos con los complejos ventriculares. Por ejemplo, el sexto complejo que es un complejo ventricular prematuro, es más aparente en los electrogramas del electrodo helicoidal de choque ventricular que en electrograma integrado bipolar.

La desventaja del almacenamiento de electrogramas provenientes del electrodo helicoidal radica en que los desfibriladores solo usan electrogramas polares o bipolares integrados con el propósito de sensar la actividad eléctrica ventricular. Los electrogramas bipolares son necesarios para evitar el sobresensado

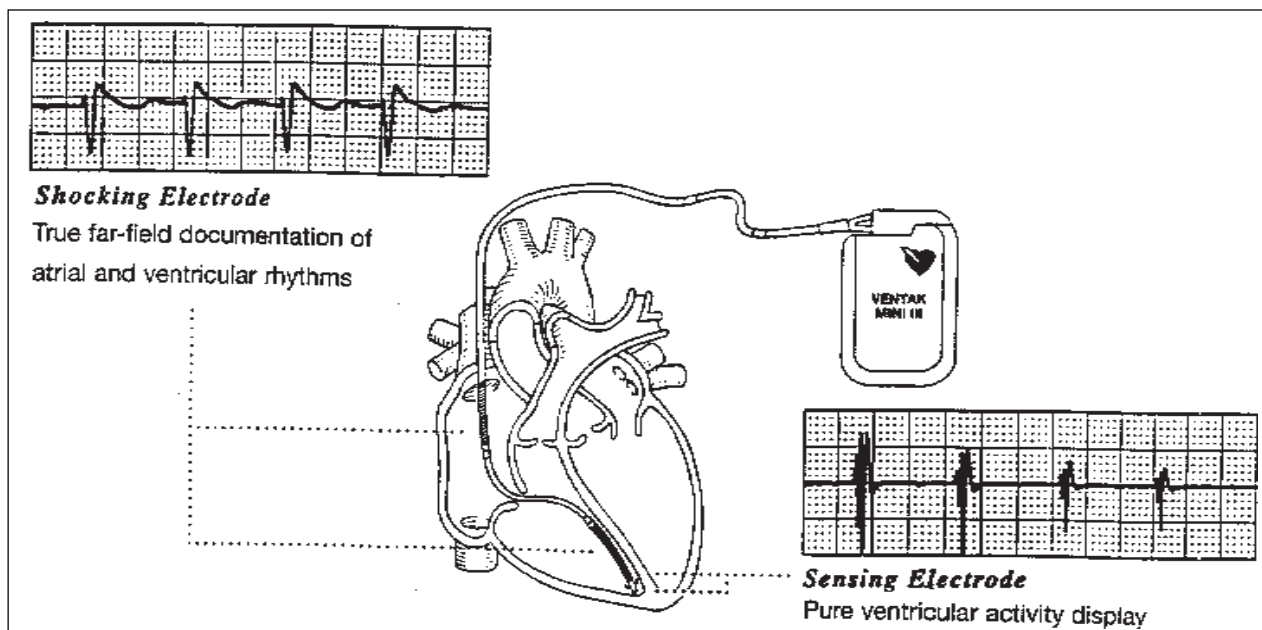


Figura 2 - Ejemplo de un alambre con dos electrodo helicoidal y un electrodo para sensar. La electrograma ventricular bipolar (electrodo sensorio "sensing electrode"). Los electrogramas que registran actividad electra cardiac endocavitarios (electrodo choque "shocking electrode") se obtiene de lo electrodos helicoidicos.

de las ondas P, las ondas T o el campo lejano de despolarización ventricular. Por esta razón los electrogramas del eletrodo helicoidal no proveen los datos exactos usados por el desfibrilador para la determinación de la frecuencia y el ritmo del evento.

Por último, en los canales de marcas se evidencia como el desfibrilador clasifica a cada complejo y al ritmo cardíaco. Como se observa en el trazado, los electrogramas auriculares y ventriculares son sensados y clasificados en forma apropiada. El ritmo ventricular equivale a un largo ciclo de 250 milisegundos. En este caso, el largo de ciclo se encuentra por debajo del programado para la detección de fibrilación ventricular por lo que el desfibrilador identifica a este ritmo como de fibrilación ventricular. Con los electrogramas obtenidos hemos determinado que en realidad se trata de una taquicardia ventricular rápida monomórfica. A pesar de ello, debido a que el desfibrilador clasificó este ritmo como de fibrilación ventricular, la terapia indicada durante la programación consistía en un choque de 29 joules con onda bifásica, el cual restauró el ritmo sinusal.

Las opciones de tratamiento que ofrecen los desfibriladores actuales para la taquicardia y fibrilación ventricular incluyen estimulación antitaquicárdica, choques de baja energía y choques de alta energía. De todas maneras, en la zona definida como de fibrilación ventricular, la única terapia disponible es

la de desfibrilación por choque en sus diferentes modalidades.

Apesar de que la taquicardia ventricular monomórfica responde a la estimulación antitaquicárdica, en la experiencia de los autores, este tipo de estimulación es probablemente menos exitosa en aquellas taquicardias que exceden frecuencias cardíacas de 200 a 220 lpm. Es más, dado el compromiso hemodinámico durante la taquicardia ventricular y la posibilidad de acelerar una taquicardia ventricular rápida en fibrilación ventricular es nuestra preferencia tratar este tipo de taquicardias ventriculares rápidas por medio de desfibrilación por choque de manera de terminar rápidamente con el episodio, restaurando el ritmo sinusal normal y restableciendo el equilibrio hemodinámico. No obstante, con las taquicardia ventriculares de frecuencias cardíacas menores de 200-220 lpm, generalmente programamos la estimulación antitaquicárdica como primera terapia seguida, de resultar esta infructuosa, por cardioversión por choque.

Este caso, se ha presentado como un ejemplo de descarga apropiada del desfibrilador debido a una taquicardia ventricular confirmada por electrogramas endocavitarios. En futuras ediciones de la Reblampa examinaremos cómo determinar la función adecuada del desfibrilador, empleando sistemas de desfibriladores que proveen solo un canal de electrogramas endocavitarios.



**FUTURA MEDIA  
SERVICES, INC.**

*Proudly  
Announces...*

# **Cardiac Arrhythmia Management in the New Millennium:**

**A Worldwide Summit**

**December 8-11, 1999**

**Conrad Resort and Casino  
Punta Del Este, Uruguay**

Course Director:  
**Oscar Oseroff, MD**  
*Buenos Aires, Argentina*

Co-Director:  
**A. John Camm, MD**  
*London, United Kingdom*

## **TOPICS**

- ▼ **Atrial Fibrillation: New Concepts and Therapies**
- ▼ **VT/VF: Drugs, ICDs, Ablation and Surgery**
- ▼ **Clinical Trials: An Update**
- ▼ **Heart Failure**
- ▼ **Advances in Ablation Therapies**

PLEASE SEND ME MORE INFORMATION

Name: \_\_\_\_\_

MD  DO  RN Other: \_\_\_\_\_

Company: \_\_\_\_\_

Address: \_\_\_\_\_

City/State/Zip: \_\_\_\_\_

Telephone: \_\_\_\_\_

(Office) \_\_\_\_\_

(Home) \_\_\_\_\_

Fax: \_\_\_\_\_

**FUTURA MEDIA SERVICES, INC.**

P.O. Box 635  
Armonk, NY 10504-0635  
Phone: 914-273-1047  
Fax: 914-273-2559

E-mail: [media@futura.com](mailto:media@futura.com)

Web Site: [www.futura.com](http://www.futura.com)