

## Peculiaridades da estimulação cardíaca na infância

*Peculiarities of cardiac stimulation in infancy*

*Peculiaridades de la estimulación cardíaca en la infancia*

Leonardo Andrade MULINARI <sup>1</sup>, Cristiano Gustavo HAHN <sup>2</sup>, Gustavo Klug PIMENTEL <sup>3</sup>,  
Lânia Romanzin XAVIER <sup>4</sup>

**Resumo:** A estimulação cardíaca na população pediátrica possui peculiaridades que merecem destaque. O tamanho dos pacientes, o crescimento somático, as alterações morfológicas das cardiopatias congênitas e o longo período de estimulação são alguns aspectos que devem ser observados nos pacientes que necessitam de implante destes dispositivos. As técnicas de implante epicárdica e endocavitária são opções que devem ser consideradas a cada caso. A escolha pelos implantes epicárdicos esta mais relacionada aos pacientes de pequeno peso, com “shunts” intracavitários ou com anatomia desfavorável. Havendo condições, a opção por implantes endocavitários é feita de forma preferencial, principalmente por que esta via apresenta melhores evoluções em longo prazo.

**Descritores:** Marca-passo Artificial, Arritmias Cardíacas, Defeitos Congênitos do Coração

**Abstract:** Cardiac pacing in the pediatric population has peculiarities that deserve mention. The size of the patients, somatic growth, morphological alterations of congenital heart disease and the long period of stimulation are some aspects that must be observed in patients who require the implantation of these devices. Endocavitary and epicardial implant techniques are options that should be considered in each case. The choice for epicardial implants is more related to small weight, patients with intracavitary shunts and unfavorable anatomy. Endocavitary implants are preferably mainly due to better long-term trends of this type of electrode.

**Keywords:** Artificial Pacemaker, Cardiac Arrhythmias, Congenital Heart Defects

**Resumen:** La estimulación cardíaca en la población pediátrica tiene peculiaridades que merecen destacarse. El tamaño de los pacientes, el crecimiento somático, las alteraciones morfológicas de las

1 - Professor Adjunto da Disciplina de Cirurgia Torácica e Cardiovascular do Curso de Medicina da Universidade Federal do Paraná (Chefe de Serviço de Cirurgia Cardiovascular do Hospital Pequeno Príncipe, Curitiba - Paraná)

2 - Cirurgião cardiovascular (Especialização em Cirurgia Cardiovascular Pediátrica no Hospital Pequeno Príncipe, Curitiba, PR)

3 - Mestre em Cirurgia, Especialista e Cirurgia Cardiovascular pela Sociedade Brasileira de Cirurgia Cardiovascular (Cirurgião Cardiovascular do Hospital Pequeno Príncipe)

4 - Especialista em Cardiologia pela SBC. Especialista em Eletrofisiologia Clínica e Invasiva pela SBRAC (Chefe do Serviço de Eletrofisiologia do Hospital Pequeno Príncipe, Curitiba - PR)

Hospital de Clínicas da Universidade Federal do Paraná. Hospital Pequeno Príncipe, Curitiba - PR  
Av. Marechal Floriano Peixoto, 306 sala 141. Curitiba -PR - 80010-130 e-mail: leonardo@mulinari.med.br

Este artigo foi submetido no SGP (Sistema de Gestão de Publicações) da RELAMPA em 1/12/2011 e aprovado em 20/3/2012 10:46:32.

### Correspondência

Av. Marechal Floriano Peixoto,  
306 sala 141.  
Curitiba -PR  
CEP 80010-130  
e-mail: leonardo@mulinari.med.br

cardiopatías congénitas y el largo período de estimulación son algunos aspectos que se deben observar en los pacientes que necesitan el implante de esos dispositivos. Las técnicas de implante epicárdica y endocavitaria son opciones que se deben considerar para cada caso. La elección de los implantes epicárdicos está más relacionada con los pacientes de pequeño peso, con “shunts” intracavitarios o con anatomía desfavorable. De haber condiciones, la opción por llevar a cabo implantes endocavitarios es la preferente, especialmente porque dicha vía presenta mejores evoluciones a largo plazo.

**Descritores:** Marcapasos Artificial, Arritmias Cardíacas, Defectos Congénitos del Corazón

## Introdução

A estimulação cardíaca artificial na infância difere em vários aspectos sobre a população adulta. Especialmente pela forma de apresentação das doenças e, principalmente, pelo fenômeno do crescimento. Outro aspecto a ser destacado é que o número de marca-passos implantados na população pediátrica é muito menor do que na população adulta.

Ressaltando que os pacientes pediátricos que podem vir a necessitar de implantes definitivos estão dispersos entre: a) os com coração morfológicamente normal, b) os portadores de cardiopatias congênitas não corrigidas cirurgicamente, c) os pacientes em pós-operatório imediato e, finalmente, d) os em pós-operatório tardio. Além da dificuldade de alojamento dos componentes do sistema de estimulação artificial, o fenômeno do crescimento pode provocar o estiramento dos cabos-eletrodos e possível disfunção dos mesmos<sup>(1)</sup>. Esse conjunto de fatores influencia sobremaneira a decisão do momento do implante e a escolha do tipo de aparelho a ser empregado.

## Indicações

Entre as causas mais comuns de implante de marca-passos definitivos em crianças estão, a bradicardia sinusal sintomática, as síndromes braditaquicardia e os bloqueios atrioventriculares de segundo grau avançado ou atrioventricular total. Podendo ser estas alterações congênitas ou pós-cirúrgicas. Outro importante aspecto é o da importância de se relativizar a bradicardia com a idade, pois a significância da bradicardia é dependente da idade do paciente. Para descrever as recomendações para implante de marca-passo definitivo, em crianças, adolescentes e pacientes com cardiopatia congênita, reproduzimos de forma adaptada as recomendações da American Heart Association:<sup>(2)</sup>.

### Recomendações para estimulação definitiva em crianças adolescentes e pacientes com cardiopatias congênitas

#### Classe I

1. O implante de marca-passo definitivo está indicado para bloqueio atrioventricular do segundo grau avançado ou do terceiro grau quando associado à bradicardia sintomática, disfunção ventricular ou baixo débito cardíaco. *(Nível de Evidência: C)*
2. O implante de marca-passo definitivo está indicado para DNS (Disfunção do Nó Sinusal) quando correlacionada a sintomas decorrentes de bradicardia inapropriada à idade. *(Nível de Evidência: B)*
3. O implante de marca-passo definitivo está indicado para atrioventricular do segundo grau avançado ou do terceiro grau que não é esperado reversão ou que persista por pelo menos sete dias após a cirurgia cardíaca. *(Nível de Evidência: B)*
4. O implante de marca-passo definitivo está indicado para o bloqueio atrioventricular do terceiro grau congênito com ritmo de escape ventricular com QRS largo. *(Nível de Evidência: B)*
5. O implante de marca-passo definitivo está indicado para o bloqueio atrioventricular do terceiro grau congênito em recém-nascido com frequência ventricular menor que 55 bpm ou com cardiopatia congênita e frequência ventricular menor que 70 bpm. *(Nível de Evidência: C)*

### Classe IIa

1. O implante de marca-passo definitivo é aceitável para pacientes com cardiopatia congênita e bradicardia sinusal para a prevenção de episódios recorrentes de taquicardia atrial de reentrada, sendo esta DNS intrínseca ou secundária ao tratamento antiarrítmico. *(Nível de Evidência: C)*
2. O implante de marca-passo definitivo é aceitável para o bloqueio atrioventricular de terceiro grau congênito após o primeiro ano de vida quando a frequência cardíaca média é menor que 50 bpm, ou quando há pausa abruptas na frequência cardíaca que são 2 ou 3 vezes maiores que a extensão de um ciclo cardíaco básico, ou associado a sintomas decorrentes de incompetência cronotrópica. *(Nível de Evidência: B)*
3. O implante de marca-passo definitivo é aceitável para a bradicardia sinusal associada à cardiopatia congênita complexa quando a frequência cardíaca de repouso for menor que 40 bpm ou houver pausas na frequência cardíaca ventricular maiores que 3 segundos. *(Nível de Evidência: C)*
4. O implante de marca-passo definitivo é aceitável para pacientes com cardiopatia congênitas e comprometimento hemodinâmico decorrente de bradicardia sinusal ou perda da sincronia atrioventricular. *(Nível de Evidência: C)*
5. O implante de marca-passo definitivo é aceitável para síncope sem explicação em um paciente com cirurgia cardíaca prévia complicada com bloqueio atrioventricular total transitório e com bloqueio fascicular residual após criteriosa investigação afastando outras causas de síncope. *(Nível de Evidência: B)*

### Classe IIb

1. O implante de marca-passo definitivo pode ser considerado para bloqueio atrioventricular do terceiro grau transitório que reverte para o ritmo sinusal com bloqueio bifascicular residual. *(Nível de Evidência: C)*
2. O implante de marca-passo definitivo pode ser considerado para bloqueio atrioventricular do terceiro grau congênito em crianças e adolescentes assintomáticos com uma frequência ventricular aceitável, com QRS estreito e com função ventricular normal. *(Nível de Evidência: B)*
3. O implante de marca-passo definitivo pode ser considerado para bradicardia sinusal assintomática após uma correção biventricular de cardiopatia congênita quando a frequência cardíaca de repouso for menor que 40 bpm ou houver pausas na frequência cardíaca ventricular maiores que 3 segundos. *(Nível de Evidência: C)*

### Classe III

1. O implante de marca-passo definitivo não está indicado para bloqueio atrioventricular pós-operatório transitório quando há retorno da condução AV normal, em paciente assintomático. *(Nível de Evidência: B)*
2. O implante de marca-passo definitivo não está indicado para bloqueio bifascicular assintomático, com ou sem bloqueio AV de 1º grau, após cirurgia para correção de cardiopatia congênita na ausência de bloqueio atrioventricular completo transitório prévio. *(Nível de Evidência: C)*
3. O implante de marca-passo definitivo não está indicado para bloqueio atrioventricular do tipo I assintomático. *(Nível de Evidência: C)*
4. O implante de marca-passo definitivo não está indicado para bradicardia sinusal assintomática com intervalo de risco relativo menor que 3 segundo e uma frequência cardíaca mínima maior que 40 bpm. *(Nível de Evidência: C)*

## Considerações quanto ao tipo de implante

Para o implante de um sistema de estimulação cardíaca em pacientes pediátricos devem ser observadas situações que poderão alterar o adequado funcionamento do sistema.

A estimulação cardíaca artificial na criança pode ser feita por via endocavitária, semelhante àquela realizada em adultos, ou, em situações específicas em que não se aplica o acesso transvenoso, de forma epicárdica.<sup>1</sup>

Devido ao baixo peso e potencial crescimento desse grupo de pacientes é preferível o implante dos eletrodos no epicárdio quando abaixo de 10-15 kg, como forma de preservar o sistema venoso sistêmico em pacientes que necessitarão de outras intervenções e troca de sistemas ao longo da vida.<sup>1</sup>

A partir de 15-20 kg o implante dos eletrodos pode ser intracavitário e nesses casos o posicionamento dos eletrodos deve ser redundante com o objetivo de acompanharem o crescimento do paciente.<sup>1</sup>

A presença de material sintético utilizado nas correções deve ser observada. Como nos pacientes com transposição das grandes artérias (TGA) submetidos à correção atrial, em que praticamente toda a cavidade atrial direita é composta por material sintético, o eletrodo, quando intracavitário, deve passar pelo túnel atrial e ser fixado ativamente no ventrículo (morfologicamente esquerdo). Assim como nos pacientes submetidos à correção total de defeito do septo atrioventricular, comunicação interventricular e tetralogia de Fallot, onde por muitas vezes grande parte do septo interventricular pode estar representado por material sintético utilizado na cirurgia.<sup>5</sup>

A presença de “shunt” intracardíaco é uma contraindicação relativa ao implante de eletrodos intracavitários devido ao maior risco de fenômenos tromboembólicos, sendo que o uso de antiagregante plaquetário ou anticoagulante não reduzem este risco.<sup>1</sup>

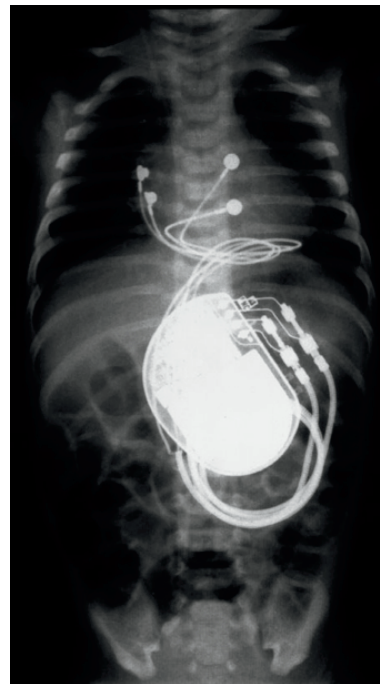
A estimulação crônica, epicárdica ou endocavitária, do ventrículo subpulmonar leva a progressiva redução da função ventricular sistêmica, sendo que a estimulação do ventrículo sistêmico parece preservar mais a função ventricular.<sup>1,2,3</sup>

## Técnicas de implante

A técnica epicárdica pode ser realizada através de toracotomia lateral esquerda, externotomia mediana ou por acesso subxifóide.<sup>1</sup> É preferencial nos pacientes pequenos, em geral abaixo de 10 kg, naqueles com anatomia desfavorável

ao acesso transvenoso e ainda quando há a presença de “shunts” intracardíacos.<sup>1,2</sup> Pode ser empregada a estimulação elétrica unicameral (atrial ou ventricular isoladamente), estimulação atrioventricular e ainda a estimulação biventricular, mesmo quando indicado para pacientes de baixo peso. Por necessitar de toracotomia, tende a ser mais invasiva e exigir anestesia geral, podendo, porém, ser aplicada a qualquer tipo de anatomia vascular ou cardíaca. Como complicações relatase a maior possibilidade de aumentos progressivos dos limiares, quando comparados aos eletrodos endocavitários.<sup>1</sup> O emprego de eletrodos revestidos por esteróides tende a minimizar esta ocorrência.

Figura 1



**Figura 1** - Radiografia de um paciente com 1 dia de vida com 3.200g após implante epicárdico por pequeno acesso subxifóide. A figura mostra um marca-passo dupla câmara implantado e a presença de dois eletrodos bipolares, um com os polos positivo e negativo posicionados na face lateral do átrio direito e o outro com os polos na face anterior do ventrículo direito (DDD-R).

Para o implante epicárdico podem ser utilizados eletrodos cuja fixação pode ser feita no epicárdio por sutura destes eletrodos sobre o coração ou pela fixação ativa com a introdução do próprio eletrodo no miocárdio.

O implante endocavitário, indicado em geral a paciente acima de 10 kg, necessita de anatomia vascular e cardíaca favorável, como possibilidade de acessos venosos e ausência de comunicações intracardíacas ou derivações do fluxo sanguíneo venoso, como nas cirurgias de conexão cavo-pulmonar (Glenn ou Fontan).<sup>1</sup> Pode ser realizado,

com bons resultados, através de acesso pelos membros superiores e/ou inferiores, conforme descrito por Costa<sup>1</sup>. Tem como vantagens ser menos agressivo, não necessitando de toracotomia e em pacientes maiores não exigir anestesia geral, embora esta possa ser aplicada em determinados pacientes. Apresenta menor probabilidade de perda do comando por aumento do limiar quando comparado à estimulação epimiocárdica. Requer, no entanto, atenção em relação ao crescimento somático do paciente, que ocorre preponderantemente no sentido crânio-caudal, sendo esta muitas vezes uma indicação de troca dos eletrodos endocavitários. Como complicações da técnica podem ser apontadas a ocorrência de trombose e/ou oclusão venosa, perfuração, vascular ou cardíaca, bem como maior probabilidade de desenvolver endocardite infecciosa.<sup>1, 2</sup> O aparecimento de insuficiência tricúspide, associada à presença do eletrodo endocavitário, é comumente relatada. No entanto, conforme descrito por Webster<sup>1</sup>, as alterações decorrentes da presença do eletrodo são mínimas, clinicamente não significativas e a eventual piora da insuficiência tricúspide pode indicar a presença de patologia associada, como disfunção ventricular direita e/ou hipertensão pulmonar.

O implante endocavitário pode ser realizado empregando-se tanto eletrodos de fixação ativa, dotados de dispositivo retrátil que permite que após a ancoragem seja feita a fixação do eletrodo no local escolhido, quanto de eletrodos de fixação passiva, moldados para este fim e que tendem a se prender no endocárdio. A escolha do local de estimulação parece ser importante, pois como em geral estes pacientes terão um longo período de utilização da estimulação, a determinação de um local em que se desencadeie a menor dissincronia possível pode ser relevante.<sup>5</sup> Em qualquer circunstância, pode-se realizar a estimulação monocameral (atrial ou ventricular apenas) além da estimulação bicameral (atrioventricular).

## Estimulação Cardíaca Epicárdica X Endocárdica

EPICÁRDICA	ENDOCÁRDICA
<b>VANTAGENS</b>	<b>VANTAGENS</b>
Realizar em qualquer tamanho de paciente	Procedimento menos agressivo / invasivo
Qualquer tipo de anatomia cardíaca	Melhores limiares de estimulação
Estimulação atrioventricular, ventricular esquerda, direita ou biventricular	Possibilidade de escolha do local de estimulação
<b>DESvantagens</b>	<b>DESvantagens</b>
Técnica mais invasiva	Risco maior de complicações vasculares como oclusão ou trombose venosa
Aumento de limiares	Depende de anatomia vascular favorável
Maior probabilidade de fraturas	Risco de endocardite

Tabela 1- Vantagens e desvantagens da estimulação epicárdica e endocavitária.

## Comentários

Apesar de do ponto de vista estrito a estimulação cardíaca na população pediátrica ser parecida com a dos adultos, do ponto de vista prático ela difere em vários aspectos. Fatores como peso, morfologia cardíaca, preservação de vasos, longevidade e estética devem ser considerados antes do implante.

Por fim, achamos que a escolha de marca-passo epicárdico é preferencial nos pacientes pequenos ou com anatomia desfavorável. Ficando os endocavitários, preferencialmente, para os pacientes maiores de 10 kg, anatomia favorável e nas trocas futuras nos pacientes com sistemas epicárdicos

## Referências Bibliográficas

1. Cohen MI, Bush DM, Vetter VL, et al. Permanent epicardial pacing in pediatric patients: seventeen years of experience and 1200 outpatient visits. *Circulation*. 2001;103:2585-90.

2. Epstein AE, Dimarco JP, Ellenbogen KA, Estes NA 3rd, Freedman RA, Gettes LS, Gillinov AM, Gregoratos G, Hammill SC, Hayes DL, Hlatky MA, Newby LK, Page RL, Schoenfeld MH, Silka MJ, Stevenson LW, Sweeney MO; American College of Cardiology; American Heart Association Task Force on Practice Guidelines;



American Association for Thoracic Surgery; Society of Thoracic Surgeons. ACC/AHA/HRS 2008 Guidelines for device-based therapy of cardiac rhythm abnormalities. *Heart Rhythm*. 2008 Jun;5(6):e1-62. Epub 2008 May 21. Erratum in: *Heart Rhythm*. 2009 Jan;6(1):e2. PubMed PMID: 18534360.

3. Villain E. [Pediatric cardiac pacing: indications, implant techniques, pacing mode]. *Ann Cardiol Angeiol (Paris)*. 2005 Jan;54(1):2-6. Review. . PubMed PMID: 15702903.

4. Karpawich PP. Technical aspects of pacing in adult and pediatric congenital heart disease. *Pacing Clin Electrophysiol*. 2008 Feb;31 Suppl 1:S28-31. Review. PubMed PMID: 18226031.

5. Silveti MS, Drago F, Marcora S, Ravà L. Outcome of single-chamber, ventricular pacemakers with transvenous leads implanted in children. *Europace*. 2007 Oct;9(10):894-9. Epub 2007 Aug 10. PubMed PMID: 17693457.

6. Khairy P, Landzberg MJ, Gatzoulis MA, Mercier LA, Fernandes SM, Côté JM, Lavoie JP, Fournier A, Guerra PG, Frogoudaki A, Walsh EP, Dore A; Epicardial Versus ENdocardial pacing and Thromboembolic events Investigators. Transvenous pacing leads and systemic thromboemboli in patients with intracardiac shunts: a multicenter study. *Circulation*. 2006 May 23;113(20):2391-7. Epub 2006 May 15. PubMed PMID: 16702467.

7. van Geldorp IE, Delhaas T, Gebauer RA, Frias P, Tomaske M, Friedberg MK, Tisma-Dupanovic S, Elders J, Früh A, Gabbarini F, Kubus P, Illikova V, Tsao S, Blank AC, Hiippala A, Sluysmans T, Karpawich P, Clur SA, Ganame X, Collins KK, Dann G, Thambo JB, Trigo C, Nagel B, Papagiannis J, Rackowitz A, Marek J, Nürnberg JH, Vanagt WY, Prinzen FW, Janousek J; for the Working Group for Cardiac Dysrhythmias and Electrophysiology of the Association for European Paediatric Cardiology. Impact of the permanent ventricular pacing site on left ventricular function in children: a retrospective multicentre survey. *Heart*. 2011 Sep 14. [Epub ahead of print] PubMed PMID: 21917655.

8. Gebauer RA, Tomek V, Salameh A, Marek J, Chaloupecký V, Gebauer R, Matejka T, Vojtovic P, Janousek J. Predictors of left

ventricular remodelling and failure in right ventricular pacing in the young. *Eur Heart J*. 2009 May;30(9):1097-104. Epub 2009 Mar 12. PubMed PMID: 19286675; PubMed Central PMCID: PMC2675702.

9. Chen CA, Wang JK, Lin MT, Lu CW, Wu KL, Chiu SN, Chiu HH, Wu ET, Lue HC, Wu MH. Dilated cardiomyopathy after long-term right ventricular apical pacing in children with complete atrioventricular block: role of setting of ventricular pacing. *J Card Fail*. 2009 Oct;15(8):681-8. Epub 2009 May 22. PubMed PMID: 19786257.

10. Roberts AD, Sett S, Leblanc J, Sanatani S. An alternate technique to pacing in complex congenital heart disease: assessment of the left thoracotomy approach. *Can J Cardiol*. 2006 May 1;22(6):481-4. PubMed PMID: 16685311; PubMed Central PMCID: PMC2560548.

11. Noiseux N, Khairy P, Fournier A, Vobecky SJ. Thirty years of experience with epicardial pacing in children. *Cardiol Young*. 2004 Oct;14(5):512-9. PubMed PMID: 15680073.

12. Kammeraad JA, Rosenthal E, Bostock J, Rogers J, Sreeram N. Endocardial pacemaker implantation in infants weighing < or = 10 kilograms. *Pacing Clin Electrophysiol*. 2004 Nov;27(11):1466-74. PubMed PMID: 15546300.

13. McLeod CJ, Attenhofer Jost CH, Warnes CA, Hodge D 2nd, Hyberger L, Connolly HM, Asirvatham SJ, Dearani JA, Hayes DL, Ammash NM. Epicardial versus endocardial permanent pacing in adults with congenital heart disease. *J Interv Card Electrophysiol*. 2010 Sep;28(3):235-43. Epub 2010 Jun 19. PubMed PMID: 20563634.

14. McLeod KA. Cardiac pacing in infants and children. *Heart*. 2010 Sep;96(18):1502-8. PubMed PMID: 20813732.

15. Villain E. Indications for pacing in patients with congenital heart disease. *Pacing Clin Electrophysiol*. 2008 Feb;31 Suppl 1:S17-20. Review. PubMed PMID: 18226027.

16. Costa R, Filho MM, Tamaki WT, Crevolari ES, Nishioka SD, Moreira LF, Oliveira SA. Transfemoral pediatric permanent pacing:

long-term results. *Pacing Clin Electrophysiol.* 2003 Jan;26(1 Pt 2):487-91. PubMed PMID: 12687874.

**17.** Kutarski A, Trojnar M, Tomaszewski A, Oleszczak K, Głowniak A. Diagnosis and treatment of lead-dependent infective endocarditis. *Kardiol Pol.* 2011;69(5):502-4. PubMed PMID: 21594845.

**18.** Curnis A, Bontempi L, Cerini M, Lipari A, Ashofair N, Pagnoni C, Latini MG, Mutti MG, Vassanelli F, Dei Cas L. [Infective complications

in patients with implantable cardiac devices: catheter extraction]. *G Ital Cardiol (Rome).* 2010 Oct;11(10 Suppl 1):42S-47S. Review. . PubMed PMID: 21416826.

**19.** Webster G, Margossian R, Alexander ME, Cecchin F, Triedman JK, Walsh EP, Berul CI. Impact of transvenous ventricular pacing leads on tricuspid regurgitation in pediatric and congenital heart disease patients. *J Interv Card Electrophysiol.* 2008 Jan;21(1):65-8. Epub 2007 Nov 27. PubMed PMID: 18040765.