

## Experiência inicial de ablação por cateter sem uso de fluoroscopia

*Initial experience of catheter ablation without the use of fluoroscopy*

*Experiencia inicial de ablación por catéter sin uso de fluoroscopia*

Leonardo Martins Pires <sup>1</sup>, Tiago Luiz Luz Leiria <sup>2</sup>, Augusto Mantovani <sup>3</sup>,  
Marcelo Lapa Kruse <sup>4</sup>, Rafael Ronsoni <sup>5</sup>, Caroline Saltz Gensas <sup>6</sup>, Gustavo Glotz de Lima<sup>7</sup>

**Resumo: Objetivo:** Avaliamos a possibilidade de realizar ablação por cateter com uso exclusivo de mapeamento eletroanatômico (MEA), dispensando a fluoroscopia. Comparamos o tempo total de procedimento e as taxas de sucesso contra a técnica que utiliza fluoroscopia (FLUORO) com emissão de raios X. **Métodos:** Foram selecionados e comparados todos os casos de ablações realizados no IC-FUC de maio a julho de 2011, sendo excluídos estudos eletrofisiológicos diagnósticos, ablação de fibrilação atrial e casos em que as duas técnicas foram usadas. **Resultados:** Das 87 ablações realizadas no período, 82 foram com FLUORO e apenas cinco com MEA. Não houve diferença de idade e sexo entre os grupos. Não ocorreu diferença entre o tempo de realização do exame (FLUORO = 80,9 min  $\pm$  27,8 min vs MEA = 83,4 min  $\pm$  20,3 min;  $p = 0,84$ ) nem diferença entre sucesso imediato (avaliado na alta hospitalar) dos procedimentos (FLUORO = 80,5% vs MEA = 80%;  $p = 0,57$ ). Não houve complicações durante os procedimentos. **Conclusão:** A introdução do MEA abriu novas possibilidades terapêuticas para pacientes portadores de arritmias, diminuindo riscos da radiação em procedimentos que envolvam a fluoroscopia. Neste estudo, de maneira inicial, foi possível demonstrar que é viável a realização de ablações apenas com o uso do MEA, com tempo e sucesso semelhantes aos com uso de fluoroscopia. São necessários estudos maiores e randomizados comparando as duas técnicas.

**Descritores:** Mapeamento Eletroanatômico, Fluoroscopia, Raios X

**Abstract: Objective:** We investigated the possibility of catheter ablation with exclusive use of electroanatomic mapping (MEA), without the use of fluoroscopy. We compared the total time of the procedure and success rates against the technique that uses fluoroscopy (FLUORO) with X-ray emission. **Methods:** We selected and compared all cases of ablations performed in our institution from May to July of the year 2011, excluding diagnostic electrophysiologic studies, ablation of atrial fibrillation and cases where both techniques were used. **Results:** Of the 87 ablations performed in the period, 82 used FLUORO and only five used MEA. There was no difference in age and sex between groups. There was no difference between the procedure time (FLUORO = 80.9 min  $\pm$  27.8 min vs MEA = 83.4 min  $\pm$  20.3 min,  $p = 0.84$ ) and no difference between immediate success (evaluated at hospital discharge) between groups (FLUORO = 80.5% vs MEA = 80%,  $p = 0.57$ ). There were no complications during the procedures. **Conclusion:** The introduction of MEA has opened new therapeutic possibilities for patients with arrhythmias, reducing risks of radiation procedures involving fluoroscopy. In this study, as

1 - Mestrado Eletrofisiologista do Instituto de Cardiologia do RS. 2 - PhD Eletrofisiologista do Instituto de Cardiologia do RS. 3 - Acadêmico de Medicina da Universidade Federal de Ciências da Saúde de Porto Alegre (UFCSPA). 4 - Mestrado Eletrofisiologista do Instituto de Cardiologia do RS. 5 - Eletrofisiologista. 6 - Acadêmica de Medicina da Pontifícia Universidade Católica do Rio Grande do Sul (PUCRS). 7 - PhD - Chefe do Serviço de Eletrofisiologia do Instituto de Cardiologia do RS

**Correspondência:** Instituto de Cardiologia do Rio Grande do Sul - Fundação Universitária de Cardiologia (IC-FUC).  
Tiago Luiz Luz Leiria. Endereço: Av. Princesa Isabel, 395 - Bairro Santana - Porto Alegre - RS. CEP 90620-000.  
E-mail: tiagoleiria@yahoo.com - Telefone: (51) 3230 - 3600 Fax: (51) 3217 - 2035

Artigo submetido em 03/2012 e publicado em 12/2012.

an initial form, it was found that ablations using only MEA are feasible, with similar success rates and procedure time as with the use of fluoroscopy. Larger and randomized studies are needed comparing the two techniques.

**Keywords:** Electroanatomic Mapping, Fluoroscopy, X-Rays

**Resumen: Objetivo:** Hemos evaluado la posibilidad de llevar a cabo la ablación por catéter con uso exclusivo de mapeo electroanatómico (MEA), dispensando la fluoroscopia. Hemos comparado el tiempo total de procedimiento y las tasas de éxito contra la técnica que utiliza fluoroscopia (FLUORO) con emisión de rayos X. **Métodos:** Fueron seleccionados y comparados todos los casos de ablaciones llevados a cabo en el IC-FUC desde mayo hasta julio de 2011, siendo excluidos los estudios electrofisiológicos diagnósticos, la ablación de fibrilación auricular y los casos en los que ambas técnicas fueron utilizadas. **Resultados:** De las 87 ablaciones realizadas en el período, 82 fueron con FLUORO y sólo cinco con MEA. No hubo diferencia de edad y sexo entre los grupos. No ocurrió diferencia entre el tiempo de realización del examen (FLUORO = 80,9 min ± 27,8 min vs MEA = 83,4 min ± 20,3 min;  $p = 0,84$ ) ni diferencia entre éxito inmediato (evaluado en el alta hospitalaria) de los procedimientos (FLUORO = 80,5% vs MEA = 80%;  $p = 0,57$ ). No hubo complicaciones durante los procedimientos. **Conclusión:** La introducción del MEA ha abierto nuevas posibilidades terapéuticas para los pacientes portadores de arritmias al reducir los riesgos de la radiación en procedimientos que involucren la fluoroscopia. En este estudio, de manera inicial, fue posible demostrar que es viable la realización de ablaciones sólo con el empleo del MEA, con tiempo y éxito semejantes a los con el empleo de la fluoroscopia. Son necesarios estudios más grandes y randomizados comparando ambas técnicas.

**Descriptor:** Mapeo Electroanatómico, Fluoroscopia, Rayos X

## Introdução

Nos últimos anos, houve rápido avanço nas tecnologias disponíveis para o tratamento das arritmias cardíacas. Sem sombra de dúvida, as indicações de ablação por cateter expandiram-se, passando a englobar um número maior de pacientes mais graves, muitas vezes refratários a outras formas de terapia, tanto farmacológica, quanto o uso de dispositivos implantáveis.

Desde a década de 1970, o modo de localização de cateteres dentro do coração tem sido a fluoroscopia com emissão de Raios X. Essa forma de mapeamento possui baixa resolução espacial e dificulta a realização de ablações que necessitam de modificação de substrato, em que a localização de cicatrizes e istmos eletricamente ativos no miocárdio ventricular ou atrial é imprescindível. Uma simples analogia seria a realização de cirurgia de colecistectomia videolaparoscópica sem a utilização de vídeo, usando somente anatomia radiológica.

A exposição aos Raios X pode trazer importantes consequências, tanto para o paciente como para a equipe médica. Sabe-se que a exposição aumenta a incidência de problemas como dermatite, catarata, defeitos congênitos e neoplasias. Pacientes pediátricos também estão sob risco, principalmente em decorrência da irradiação de tireóide e gônadas.

Recomenda-se, portanto, o uso de aventais de chumbo por parte da equipe assistente, protetores desse mesmo material para tireoide e gônadas para os pacientes, assim como placas de acrílico e óculos especiais para o bloqueio da radiação e redução destes riscos. Todos estes equipamentos, ao serem utilizados pelos operadores, também podem ocasionar problemas ortopédicos, devido ao seu peso.

Recentemente, o uso do mapeamento electroanatómico (MEA) modificou o tratamento percutâneo de arritmias complexas como o flutter atrial (FLA), a fibrilação atrial (FA) e a taquicardia ventricular (TV)<sup>1,2</sup>. Os modelos atualmente disponíveis no mercado são os sistemas EnSite (NAVx)<sup>®</sup>, Localiza<sup>®</sup> e Carto<sup>®</sup>. Esse recurso tecnológico utiliza um campo eletromagnético que cria com precisão milimétrica um mapa tridimensional da cavidade na qual o cateter explorador encontra-se<sup>3</sup>. Com esse recurso, estruturas como veias, artérias e câmaras cardíacas são visualizadas e manipuladas para facilitar a localização de pontos arritmogênicos, os quais poderão ser tratados pela ablação.

O MEA pode ser utilizado como tratamento de arritmias cardíacas. Contudo, não são encontrados na literatura estudos comparando a eficácia terapêutica e a duração dos procedimentos. Assim sendo, este estudo propôs-se a comparar os

exames terapêuticos em eletrofisiologia (ablação) com a técnica convencional com fluoroscopia e o uso exclusivo do MEA.

## Métodos

Estudo de caso-controle em que foram selecionadas e comparadas todas as ablações realizadas na Instituição entre maio e julho de 2011, sendo excluídos estudos eletrofisiológicos diagnósticos, ablações de fibrilação atrial e casos em que as duas técnicas foram usadas. O estudo foi avaliado e aprovado pelo Comitê de Ética em Pesquisa local.

Os exames foram realizados no Laboratório de Eletrofisiologia com polígrafo de eletrofisiologia marca Prucka, estimulador Medtronic e sistema de mapeamento eletroanatômico *EnSite* (St Jude Medical). Todos os pacientes foram submetidos à sedação com propofol, midazolam e fentanil. Pacientes submetidos à ablação de arritmias nos quais a história clínica era indicativa de mecanismo de hiperautomaticidade ou atividade deflagrada (ex: taquicardia de via de saída de ventrículos) não utilizaram propofol.

Foram realizadas punções venosas com introdução de três cateters multipolares no interior do coração. Caso fosse observado feixe acessório esquerdo, era realizada a punção de artéria femoral para introdução de cateter de ablação via aorta retrógrada. Em todos os pacientes foram realizados protocolos de estimulação atrial e ventricular para o diagnóstico das arritmias. Quando não se obteve sucesso com essas manobras, também foi utilizado isoproterenol.

## Técnica MEA

Após a colocação das placas de referência do sistema e dos campos estéreis e realizadas as punções vasculares, os cateteres diagnósticos foram introduzidos por meio das bainhas vasculares. Para evitar a entrada inadvertida em estruturas vasculares durante a manipulação dos cateteres desde a região femoral até o coração, foi feita a visualização do trajeto de subida com o uso apenas do sistema de MEA. Durante o deslocamento dos cateteres até o coração, além da movimentação no MEA, observaram-se os sinais de eletrograma.

No momento de entrada no coração, os sinais de eletrogramas atriais ficam claros, sendo que a partir desse ponto todos os cateteres são introduzidos nas câmaras de interesse com manobras semelhantes às utilizadas nos casos com fluoroscopia.

Na maioria dos casos, a colocação de cateteres deu-se no interior do seio coronariano, outro foi colocado na ponta do ventrículo direito e o terceiro na região do feixe de His. Nessas regiões foram criadas “sombras” virtuais dos cateteres, de

tal modo que, em caso de necessidade de movimentação e colocação dos mesmos em outra região, a referência anatômica seria mantida.

## Técnica com fluoroscopia

A técnica com uso de Raios X seguiu as diretrizes das Sociedades de Eletrofisiologia.

O objetivo geral do estudo foi avaliar uso exclusivo do MEA sem fluoroscopia para procedimentos terapêuticos em eletrofisiologia. Como objetivos específicos, foram comparadas a duração, as taxas de sucesso e a segurança do procedimento com fluoroscopia e utilizando apenas MEA (postura “ZERO fluoroscopia”).

O banco de dados foi armazenado no programa Microsoft Excel 2004. Foi considerado significativo um valor de  $p < 0,05$ . Os dados contínuos foram analisados pelo teste “t” de Student para as medidas repetidas e comparações entre as duas amostras. Para a análise da diferença entre as variáveis categóricas foi utilizado o teste qui-quadrado de Fischer. Para as variáveis assimétricas, foi usado o teste de Mann-Whitney e ANCOVA, para medidas repetidas. A análise estatística foi realizada no SPSS v. 12.

## Resultados

Foram selecionados 87 pacientes, sendo 82 do grupo FLUORO (94,2%) e cinco do grupo MEA exclusivo (5,8%). Não houve diferença de idade e sexo entre os grupos (Tabela 1). Tampouco foram observadas diferenças na duração (FLUORO = 80,9 min  $\pm$  27,8 min vs MEA = 83,4 min  $\pm$  20,3 min;  $p = 0,84$ ) e na taxa de sucesso imediato na alta hospitalar (FLUORO = 80,5% vs MEA = 80%;  $p = 0,57$ ) (Tabela 2). No grupo MEA, não foi utilizado fluoroscopia. Não ocorreram complicações durante os procedimentos.

As figuras 1 e 2 demonstram a ablação de via lenta do nó AV em um paciente com taquicardia

**Tabela 01:** Características demográficas dos pacientes (N = 87)

Características	MEA n = 5	FLUORO n = 82
Idade (anos)	49,4	47,2
Gênero (feminino)	3 (60%)	47(57,3%)
Diagnóstico		
TRN	2	32
FLA	1	13
TRAV	1	17
TA	1	8
Coumel	0	1
A-VSV	0	11

**Legenda - A-VSV:** arritmia de via de saída de ventrículos; **Coumel:** taquicardia de Coumel; **FLA:** flutter atrial; **Fluoro:** fluoroscopia; **MEA:** mapeamento eletroanatômico; **TA:** taquicardia atrial; **TRAV:** taquicardia por reentrada atrioventricular; **TRN:** taquicardia por reentrada nodal.

por reentrada nodal. A figura 3, a ablação de um feixe lateral esquerdo durante a taquiarritmia.

**Discussão**

A evolução da eletrofisiologia nos procedimentos diagnósticos e terapêuticos avançou de modo

importante nos últimos anos. A introdução do sistema de MEA abriu novas possibilidades diagnósticas e terapêuticas para portadores de arritmias complexas.

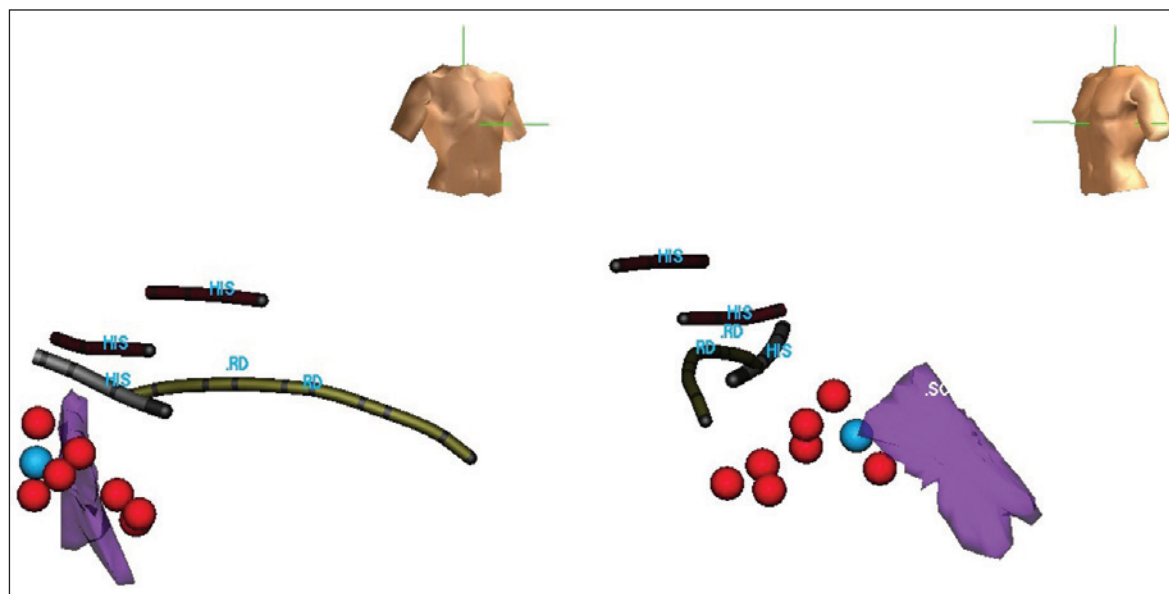
Em um estudo com 21 pacientes pediátricos encaminhados para ablação de via acessória direita, o uso de fluoroscopia foi reduzido em 90% com o uso concomitante de MEA após experiência acumulada em sete casos e foi abandonada após mais cinco novos casos<sup>4</sup>.

O uso MEA demonstrou-se efetivo na população pediátrica, no qual foi responsável por diminuir a exposição à radiação durante procedimentos de ablação de taquicardia por reentrada nodal (TRN) e taquicardia por reentrada atrioventricu-

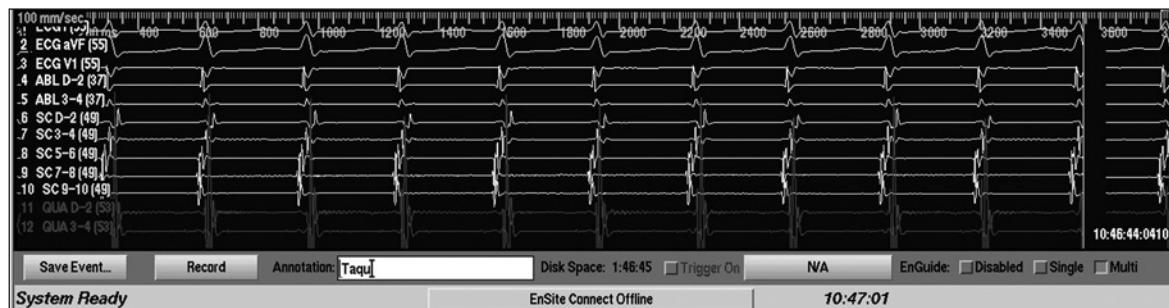**Tabela 02:** Resultados de tempo total do procedimento e taxa de sucesso (N = 87)

	MEA n = 5	FLUORO n = 82	Valor p
Tempo / DP- min	83,4 ± 20,3	80,9 ± 27,8	0,84
Sucesso - %	80% (4)	80,5% (66)	0,57

**Legenda - DP:** desvio-padrão; **FLUORO:** fluoroscopia; **MEA:** mapeamento eletroanatômico.

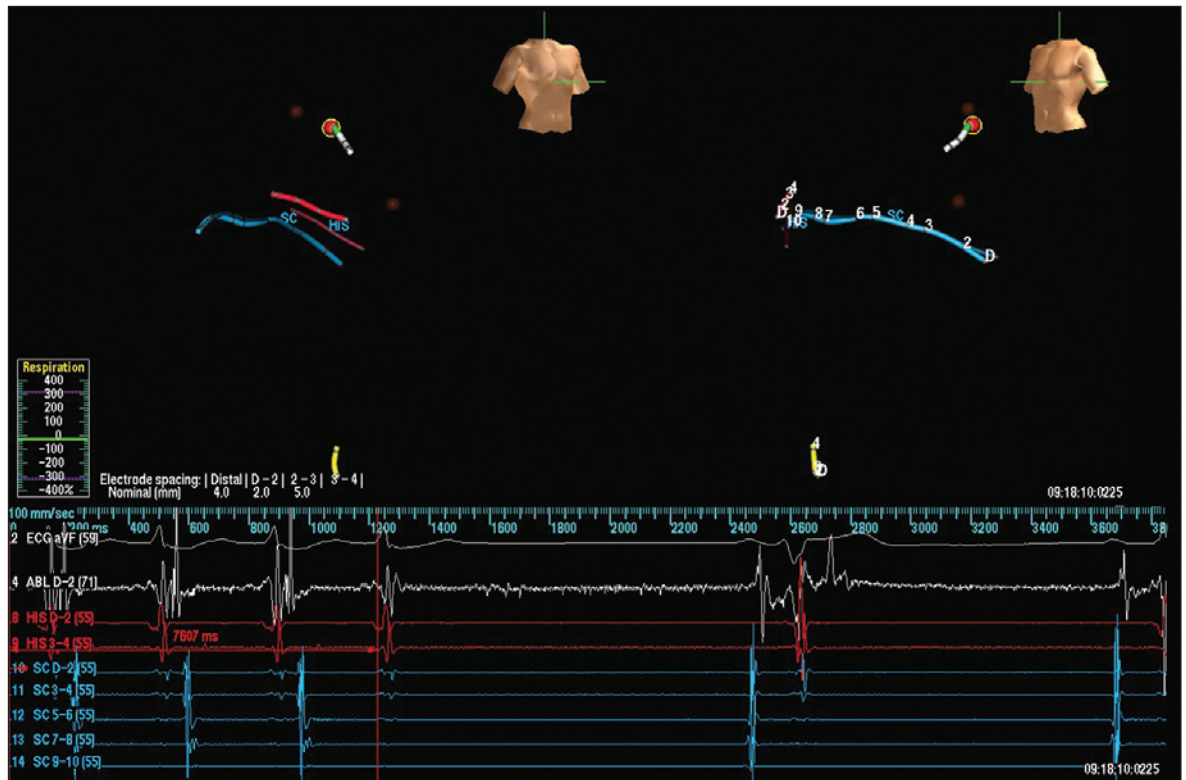


**Figura 01:** Posicionamento dos cateteres durante ablação de taquicardia por reentrada nodal. Imagem da esquerda (visão em oblíqua anterior direita) mostra a sombra dos cateteres com identificação do ramo direito e a região do feixe de His. Ressalta-se que foi identificado potencial de His em uma região de até 1 cm de altura. Na imagem da direita (visão em oblíqua anterior esquerda) nota-se esse fato, na qual são observados três níveis de His, um mais caudal, outro intermediário e outro mais cranial. Em parte, isso pode ser decorrente da movimentação do do coração e da modificação da impedância torácica durante inspiração profunda. Porém, é importante a minuciosa delimitação dessa região para ser realizada uma aplicação segura de radiofrequência. A estrutura em lilás no seio coronariano. O ponto em azul (próximo à entrada do seio coronariano) demonstra o local onde foi obtido ritmo juncional lento. Em vermelho, outras regiões onde a aplicação de energia (15 segundos) não desencadeou ritmo juncional lento.



**Figura 02:** Registro da taquicardia supraventricular iniciada com a introdução de extraestímulos atriais cada vez mais precoces. Nota-se intervalo VA < 60 ms durante a taquicardia e ativação atrial retrógrada concêntrica.





**Figura 03:** Ablação de feixe lateral esquerdo durante taquiarritmia por reentrada atrioventricular. Imagem da esquerda (visão em oblíqua anterior direita) e da direita (visão em oblíqua anterior esquerda) mostram sombra dos cateteres com identificação do feixe de His, seio coronariano e cateter de ablação. O cateter foi introduzido pela aorta retrogradamente. Em marrom, observam-se dois pontos com precocidade onde foram realizadas aplicações de energia de radiofrequência por 10 segundos, sem que houvesse término da arritmia. O ponto assinalado em vermelho demonstra o local de maior precocidade de sinal VA durante a taquiarritmia, observado no traçado endocavitário abaixo das figuras. Após 7,6 segundos de aplicação de energia de radiofrequência, a arritmia foi terminada. Após a aplicação, não foi mais possível nova indução.

lar (TRAV)<sup>5</sup>. Quarenta pacientes pediátricos portadores de TRN e TRAV foram divididos em dois grupos: um que utilizou apenas fluoroscopia e outro fluoroscopia e MEA. O tempo de exposição aos Raios X foi menor no grupo que usou concomitantemente fluoroscopia e MEA<sup>6</sup>.

Um grupo de 11 portadores de feixe acessório em parede lateral direita, submetidos à ablação com fluoroscopia sem sucesso, realizou novo procedimento utilizando MEA, obtendo sucesso em todos os casos<sup>7</sup>.

Nove gestantes portadoras de taquicardias supraventriculares não controladas por fármacos foram submetidas à ablação utilizando MEA e o mínimo de tempo de fluoroscopia, não havendo recorrências após o procedimento<sup>8</sup>.

Outro estudo comparou a fluoroscopia associada ao MEA (utilizando dois sistemas diferentes - Carto<sup>®</sup> e Ensite (NAVx)<sup>®</sup>) com a fluoroscopia apenas na ablação de TRN, TRAV e FLA em 145 pacientes. O uso de fluoroscopia e MEA apresentou menor tempo de exposição à radiação. A duração total do procedimento, as taxas de sucesso em curto e longo prazos, assim como

as taxas de complicações e a ausência de sintomas foram semelhantes entre os dois grupos<sup>9</sup>.

A ablação de FLA com fluoroscopia *versus* MEA e fluoroscopia foi comparada em um ensaio clínico randomizado multicêntrico que envolveu 210 pacientes. Ambas as técnicas foram efetivas, mas com menor tempo de fluoroscopia e maior custo no grupo que utilizou MEA<sup>10</sup>.

Em estudo recente, foi realizada a ablação de FA paroxística utilizando apenas MEA e ecografia intracardíaca em um grupo de 20 pacientes, com sucesso em 97% dos casos e sem complicações<sup>11</sup>.

Atualmente, com a complexidade dos procedimentos em ablação de arritmias, a duração dos exames também foi prolongada. Com isto, o tempo de fluoroscopia vem aumentando, com todos os riscos inerentes ao uso de Raios X. O uso concomitante do MEA nesses exames busca não só auxiliar no diagnóstico e tratamento de arritmias, mas também reduzir os riscos da radiação em procedimentos que envolvem a fluoroscopia.

Neste estudo, uma série de casos de pacientes submetidos exclusivamente à ablação de arritmias apenas com uso de MEA foram comparados com

outra série de casos em que se utilizou apenas a fluoroscopia. Os resultados foram semelhantes entre os grupos, tanto na duração do procedimento quanto no sucesso na alta hospitalar. Em nenhum dos casos de MEA foi necessário utilizar a fluoroscopia e não houve nenhuma intercorrência nos pacientes.

Contudo, este estudo possui limitações, tanto inerentes a seu delineamento (estudo de caso-controle), quanto ao pequeno número de pacientes submetidos ao procedimento exclusivamente com MEA e ao tempo de seguimento, visto que os resultados foram avaliados apenas na alta hospitalar. Apesar dessas limitações, foi demonstrado que é possível realizar o procedimento sem fluoroscopia, com tempo comparável ao exame padrão e com bons resultados imediatos.

### Conclusão

A introdução do MEA abriu novas possibilidades terapêuticas para os portadores de arritmias. Busca-se tanto melhorar a orientação espacial dos cateteres intracardíacos, quanto reduzir os riscos decorrentes da radiação.

Este estudo preliminar permitiu demonstrar que é viável a realização de ablações apenas com o uso do MEA, com duração, taxas de sucesso e segurança semelhantes às obtidas com o uso de fluoroscopia. Um estudo randomizado comparando as duas técnicas poder fornecer dados mais consistentes.

### Bibliografia

1. Gepstein L, Hayam G, Ben-Haim SA. A novel method for nonfluoroscopic catheter-based electroanatomical mapping of the heart. In vitro and in vivo accuracy results. *Circulation* 1997; 95:1611-22.
2. Wittkamp F, Wever E, Derksen R, Wilde A, Ramanna H, Hauer R et al. LocaLisa: new technique for real-time 3-dimensional localization of regular intracardiac electrodes. *Circulation* 1999; 99:1312-7.
3. Gepstein L, Hayam G, Shpun S, Cohen D, Ben-Haim AS. Atrial Linear Ablations in Pigs Chronic Effects on Atrial Electrophysiology and Pathology. *Circulation*. 1999;100:419-426).
4. Drago F, Silvetti MS, Di Pino A et al. Exclusion of fluoroscopy during ablation treatment of right accessory pathway in children. *J Cardiovasc Electrophysiol*. 2002;13(8):778-82.
5. Smith G, et al. Elimination of Fluoroscopy Use in a Pediatric Electrophysiology Laboratory Utilizing Three-Dimensional Mapping. *PACE* 2007; 30:510-518.
6. Papagiannis J, Tsoutsinos A, Kirvassilis G et al. Nonfluoroscopic catheter navigation for radiofrequency catheter ablation of supraventricular tachycardia in children. *Pacing Clin Electrophysiol*. 2006;29(9):971-8.
7. Chen M, Yang B, Ju W et al. Right-Sided free wall accessory pathway refractory to conventional catheter ablation: lessons from 3-dimensional electroanatomic mapping. *J Cardiovasc Electrophysiol*. 2010;23 [Epub ahead of print].
8. Szumowski L, Szuffladwicz E, Orczykowski M et al. Ablation of severe drug-resistant tachyarrhythmia during pregnancy. *J Cardiovasc Electrophysiol*. 2010 1;21(8):877-82.
9. Earley MJ, Showkathali R, Alzetani M et al. Radiofrequency ablation of arrhythmias guided by non-fluoroscopic catheter location: a prospective randomized Trial. *Eur Heart J*. 2006;27(10):1223-9.
10. Hindricks G, Willems S, Krautzer J et al. Effect of electroanatomically guided versus conventional catheter ablation of typical atrial flutter on the fluoroscopy time and resource use: a prospective randomized multicenter study. *J Cardiovasc Electrophysiol*. 2009;20(7):734-40.
11. Reddy VY, Morales G, Ahmed H et al. Catheter ablation of atrial fibrillation without the use of fluoroscopy. *Heart Rhythm* 2010;7(11):1644-53.