

## Terapia de ressincronização cardíaca após implante por cateter de bioprótese valvar aórtica

### *Cardiac resynchronization therapy after transcatheter aortic valve implantation*

Leila Maria Catucá Ribeiro Pastore<sup>1</sup>, Luis Gustavo Belo<sup>2</sup>, Maria Cristina Meira Ferreira<sup>3</sup>, Jacob Atiè<sup>4</sup>

**Resumo:** O tratamento da estenose aórtica com implante por cateter de bioprótese valvar aórtica é sabidamente eficaz. Contudo, os distúrbios de condução são complicações frequentes e associam-se a elevada taxa de implante de marcapasso definitivo. Questões referentes ao melhor modo de estimulação, ao papel do cardiodesfibrilador na profilaxia de morte súbita e ao prognóstico ainda não apresentam consenso. Relata-se, portanto, um caso de paciente que, após o implante valvar, evoluiu com bloqueio completo de ramo esquerdo agudo e bradiarritmia, insuficiência cardíaca refratária ao tratamento medicamentoso, com fração de ejeção gravemente comprometida e intolerância ao betabloqueador por bradiarritmia. Optou-se, então, pela terapia de ressincronização ao invés do marcapasso convencional, com boa resposta clínica. A associação com cardiodesfibrilador foi descartada para profilaxia de morte súbita após o estudo eletrofisiológico, o qual não evidenciou instabilidade elétrica ventricular.

**Descritores:** Bloqueio de Ramo; Terapia de Ressincronização Cardíaca; Marcapasso Cardíaco Artificial; Morte Súbita; Substituição da Valva Aórtica Transcater.

**Abstract:** Treatment of aortic stenosis with valve of transcatheter implant is known to be effective. However, conduction disorders are common complications and are associated with a high permanent pacemaker implantation rate. Questions regarding the best pacing mode, the role of the defibrillator in sudden death prevention and prognosis, do not have consensus yet. We report, therefore, the case of a patient who developed complete blockage of acute left bundle branch and bradyarrhythmia, heart failure refractory to drug therapy, poor ejection fraction and intolerance to betablocker due bradyarrhythmias after valve implant. Thus, we chose resynchronization therapy instead of conventional pacemakers and obtained a good clinical response. The association with a defibrillator was ruled out for sudden death prevention after the electrophysiological study, which did not show ventricular electrical instability.

**Keywords:** Bundle-Branch Block; Cardiac Resynchronization Therapy; Pacemaker, Artificial; Death, Sudden; Transcatheter Aortic Valve Replacement.

Trabalho realizado no Hospital Naval Marcílio Dias, Rio de Janeiro, RJ, Brasil.

**1.** Mestre em Cardiologia e Arritmia, especialista em Cardiologia, chefe do Serviço de Eletrofisiologia e Estimulação Cardíaca Artificial do Hospital Naval Marcílio Dias, Rio de Janeiro, RJ, Brasil. **2.** Especialista em Arritmias Cardíacas e Eletrofisiologia, *Fellow* em Estimulação Cardíaca Artificial, mestre em Cardiologia com ênfase em Eletrofisiologia, especialista em Cardiologia e Estimulação Cardíaca Artificial, professor convidado da Pós-Graduação da Universidade Federal do Rio de Janeiro (UFRJ), médico do Serviço de Arritmias Cardíacas da UFRJ, médico assistente no Hospital Naval Marcílio Dias, Rio de Janeiro, RJ, Brasil. **3.** Especialista em Hemodinâmica, coordenadora técnica do Serviço de Hemodinâmica do Hospital Naval Marcílio Dias, Rio de Janeiro, RJ, Brasil. **4.** Especialista em Arritmias Cardíacas e Eletrofisiologia, *Fellow* em Eletrofisiologia, eletrofisiologista e pesquisador pela InterUniversidade de Aalst, Bélgica, mestre em Cardiologia, PhD em Eletrofisiologia Cardíaca, especialista em Cardiologia e Eletrofisiologia, chefe do Setor de Arritmias Cardíacas do Hospital Universitário Clementino Fraga Filho da UFRJ, chefe do Setor de Arritmias Cardíacas da Clínica São Vicente da Gávea, professor adjunto de Cardiologia da UFRJ, Rio de Janeiro, RJ, Brasil.

**Correspondência:** Leila Maria Catucá Ribeiro Pastore. Avenida Marechal Henrique Lott, 180 – Bloco 2 – ap. 1.205 – Barra da Tijuca – Rio de Janeiro, RJ, Brasil – CEP 22631-370  
E-mail: leilacatuca@uol.com.br

Artigo submetido em 11/2015 e publicado em 3/2016.

## Introdução

O implante por cateter de bioprótese valvar aórtica (TAVI, do inglês *transcatheter aortic valve implantation*), para o tratamento da estenose aórtica, resulta, frequentemente, em distúrbios de condução, em função da proximidade anatômica entre o feixe de His, o ramo esquerdo e o anel valvar<sup>1</sup>. Em publicações recentes, a taxa de bloqueio completo de ramo esquerdo (BCRE) agudo, após TAVI, foi, em média, de 27% (variação de 4% a 57%), sendo esse um dos principais preditores de bloqueio atrioventricular total (BAVT), e a taxa de indicação de marcapasso definitivo foi de 2% a 51%<sup>1,2</sup>.

Os fatores preditores independentes de BCRE foram idade avançada, sexo masculino e aumento da duração do QRS, e os fatores preditores para marcapasso foram presença de bloqueio de ramo direito (BRD) prévio ou hemibloqueio anterior esquerdo, com bloqueio atrioventricular (BAV) de 1º grau. A prótese do tipo CoreValve® (Medtronic, Minneapolis, Estados Unidos) e o uso de balão também se relacionaram a maiores taxas de BAVT<sup>1-3</sup>. Dessa forma, percebe-se que as variáveis envolvidas nos diversos trabalhos são numerosas e os dados conflitantes; assim, a indicação de marcapasso após TAVI permanece controversa, em especial no grupo de pacientes com BCRE agudo.

Além disso, o impacto negativo do marcapasso no prognóstico desse grupo de pacientes é desconhecido, em especial nos casos com insuficiência cardíaca prévia ao TAVI. O papel da terapia de ressincronização cardíaca (TRC-P) naqueles pacientes que, além de apresentarem indicação de marcapasso por distúrbios de condução, cursam com insuficiência cardíaca e BCRE e o benefício da associação com cardiodesfibrilador implantável (TRC-D) também não foram elucidados e os casos na literatura são muito escassos. O caso relatado a seguir ajuda a refletir sobre esses questionamentos.

## Relato do Caso

Paciente do sexo masculino, com 79 anos de idade, branco, natural do Rio de Janeiro (RJ), militar, foi encaminhado ao Hospital Naval Marcílio Dias para tratamento de estenose aórtica grave pelo TAVI, após ter sido considerado de alto risco para tratamento cirúrgico convencional. Portador de enfisema bolhoso, diabetes tipo 2, hipertensão arterial sistêmica, obesidade (índice de massa corporal = 32,65) e insuficiência renal crônica (*clearance* de creatinina = 52 ml/kg/min). Fazia uso de losartana 50 mg/dia e metformina. Queixava-se de dispneia aos mínimos esforços e tontura. Ao exame físico, apresentava bom estado

geral e ectoscopia normal. A pressão arterial era de 140 mmHg x 70 mmHg e o pulso radial era de 75 bpm. No aparelho cardiovascular, o ritmo cardíaco era regular em três tempos, com quarta bulha, e sopro sistólico ejetivo em foco aórtico acentuado +++/6+. No aparelho respiratório, o murmúrio vesicular era reduzido, sem ruídos adventícios. Abdome e membros inferiores não apresentavam características dignas de nota. O ecocardiograma inicial evidenciava cardiopatia isquêmica em fase dilatada, com disfunção sistólica do ventrículo esquerdo moderada, estenose aórtica grave com área valvar de 0,9 cm<sup>2</sup>, e gradiente ventrículo esquerdo/aorta máximo de 78 mmHg e médio de 54 mmHg. À cineangiocoronariografia, apresentava artéria coronária descendente anterior com irregularidades parietais difusas e lesão de 60% na região média, artéria circunflexa sem lesões obstrutivas, e artéria coronária direita com lesão de 90% na parte distal. O eletrocardiograma (ECG) registrava ritmo sinusal e extrassístoles ventriculares isoladas. A cintilografia era sugestiva de isquemia em parede látero-apical.

O paciente foi submetido a intervenção coronária percutânea de artéria descendente anterior e artéria coronária direita com implante de stents farmacológicos em 8/1/2015 e implante de CoreValve em 14/1/2015. O ecocardiograma perioperatório revelou CoreValve bem ancorado, sem refluxo paraprotético e disfunção sistólica moderada. Durante o procedimento, apresentou BCRE e instabilidade hemodinâmica, necessitando do uso de amins. Marcapasso provisório foi instalado, conforme o protocolo do Serviço de Hemodinâmica. O pós-operatório transcorreu na Unidade Coronária, onde permaneceu por 5 dias e foi transferido para o quarto após o desmame das amins e a retirada do marcapasso provisório, porém ainda com BCRE. Evoluiu bem nos dois primeiros dias, mas passou a queixar-se de cansaço aos pequenos esforços, apresentando dispneia, sinais de congestão pulmonar e edema periférico. A classe funcional da New York Heart Association (NYHA) foi estimada entre II-III. Foi, então, iniciado carvedilol; contudo, o paciente passou a apresentar bradicardia ao ECG, com períodos de BAV do tipo I. Nesse momento, foi instalado Holter, 13 dias após o TAVI, a fim de verificar a existência de novos distúrbios de condução associados ao BCRE e a resposta ao carvedilol. Observou-se: ritmo sinusal com frequências cardíacas mínima, média e máxima de 47 bpm, 69 bpm e 101 bpm, respectivamente; 4 episódios de taquicardia supraventricular, o maior com 15 complexos; 3 episódios de taquicardia ventricular não sustentada, todos de três batimentos;

BCRE e delta QRS de 150 ms; e BAV do tipo I e inúmeras pausas, sendo a maior de 2,5 segundos. A prescrição era: losartana 100 mg/dia, ácido acetilsalicílico 100 mg/dia, clopidogrel 75 mg/dia, espirolactona 25 mg/dia, furose-mida 60 mg/dia, sinvastatina 40 mg/dia, e carvedilol 3,125 mg a cada 12 horas. O ecocardiograma nesse momento, 15 dias após TAVI, revelou piora da função sistólica ventricular esquerda e fração de ejeção de 37% ao método de Simpson.

Foi proposto, inicialmente, implante de marcapasso dupla-câmara para o tratamento da bradiarritmia e também para permitir a progressão da dose do carvedilol para o tratamento da insuficiência cardíaca. Contudo, existia dúvida se o marcapasso dupla-câmara com a estimulação ventricular direita não levaria à piora da insuficiência cardíaca. Neste caso foi cogitado o uso do ressincronizador. Outra questão discutida foi se haveria necessidade de se implantar um cardiodesfibrilador. Foi, portanto, realizado estudo eletrofisiológico (EEF) 19 dias após o TAVI, demonstrando distúrbio da condução atrioventricular distal e não indução de arritmia ventricular, permitindo descartar a necessidade de associação ao cardiodesfibrilador. Optou-se pela TRC-P, a qual resultou em melhora clínica do paciente e alta hospitalar 48 horas após o procedimento. Na avaliação ambu-

latorial, 6 meses após o TAVI, foram constatadas classe funcional I e fração de ejeção de 54% ao método de Simpson (Figuras 1 e 2).

## Discussão

A incidência dos distúrbios de condução e a taxa de implante de marcapasso, após TAVI, são elevadas, principalmente, em função do aparecimento de BCRE e de BAVT<sup>1</sup>. Dados do Registro Brasileiro de TAVI apresentam taxa de marcapasso de 32,1% e de BAVT, de 21,5%<sup>3</sup>. Ainda não existe, na literatura, consenso sobre o tipo ideal de dispositivo a ser indicado e o momento do implante após o TAVI<sup>1,2</sup>. Da mesma forma, ainda não está estabelecido o efeito prognóstico dessas complicações no resultado da intervenção pelo TAVI. Contudo, estudos recentes apontam para um efeito negativo a longo prazo<sup>1-5</sup>. O papel do cardiodesfibrilador, para profilaxia de morte cardíaca súbita, também permanece igualmente desconhecido nesse grupo de doentes.

O caso em tela vem abordar o manejo desses distúrbios de condução e suas possíveis implicações prognósticas. O efeito mecânico do BCRE, após TAVI, em associação à cardiopatia dilatada, ainda não é conhecido, assim como não é conhecido o efeito da resposta à TRC-P. Os estudos *Comparison of Medical Therapy, Pacing, and Defibrillation in*

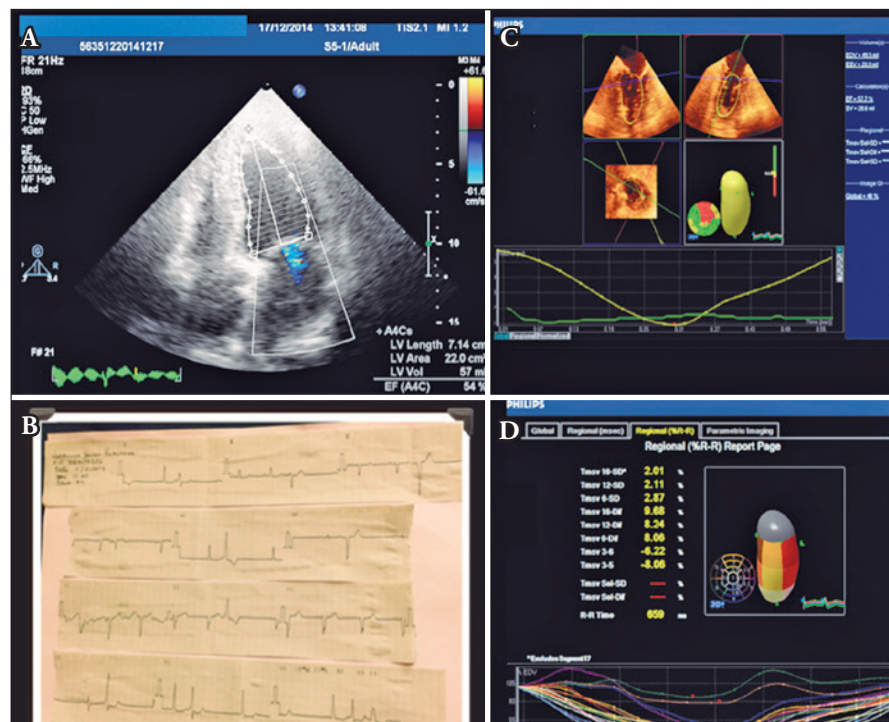


Figura 1: Exames prévios ao implante por cateter de bioprótese valvar aórtica. Em A, ecocardiograma com fração de ejeção de 54% ao método de Simpson; em B, eletrocardiograma prévio ao procedimento; em C, ecocardiograma tridimensional; em D, TSI ao ecocardiograma. TSI= *Tissue Synchronization Imaging*.

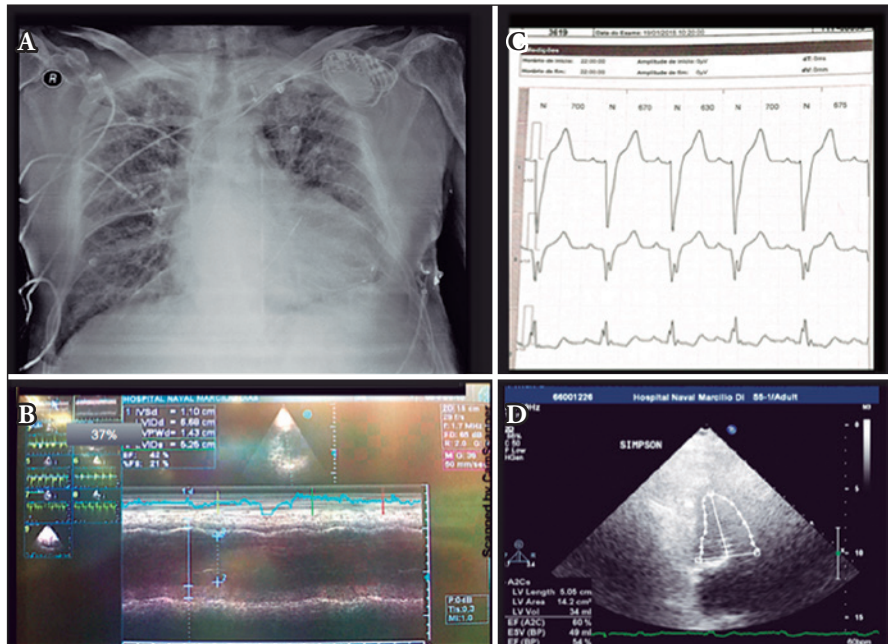


Figura 2: Exames após o implante por cateter de bioprótese valvar aórtica (TAVI). Em A, radiografia de tórax pós-implante do ressincronizador; em B, ecocardiograma após TAVI; em C, eletrocardiograma em bloqueio completo de ramo esquerdo após TAVI; em D, ecocardiograma 6 meses após ressincronização (fração de ejeção de 54% ao método de Simpson).

*Heart Failure* (COMPANION)<sup>6</sup> e *Resynchronization-Defibrillation for Ambulatory Heart Failure Trial* (RAFT)<sup>7</sup> já demonstraram, claramente, o benefício da TRC-P numa população de pacientes com BCRE e insuficiência cardíaca congestiva, em especial no caso de duração do QRS > 150 ms e de fração de ejeção < 0,35%. Contudo, esses e outros autores demonstraram claramente que não foi a fração de ejeção o principal preditor de resposta à TRC-P e sim a duração do QRS e a presença de BCRE<sup>6</sup>. Poder-se-ia, então, inferir que o mesmo benefício seria alcançado pela população pós-TAVI. As diretrizes atuais preconizam como classe I de indicação para TRC-P os pacientes com cardiopatia dilatada classe funcional III-IV, com otimização terapêutica e duração do QRS > 150 ms<sup>8</sup>.

Outra questão desafiadora é: a estimulação artificial ventricular direita pós-TAVI acarretaria deterioração da função ventricular esquerda? Os estudos *Mode Selection Trial in Sinus Node Dysfunction* (MOST) e *Dual-chamber Pacing or Ventricular Backup Pacing in Patients with an Implantable Defibrillator* (DAVID)<sup>9</sup> já evidenciaram que o percentual de estimulação artificial ventricular direita acima de 40% do tempo, nas 24 horas, poderia levar à disfunção ventricular esquerda e ao aumento da mortalidade, quando há comprometimento prévio da função ventricular esquerda<sup>7-9</sup>. O impacto da estimulação artificial ventricular

direita pós-TAVI ainda não foi, portanto, inteiramente avaliado.

Nesse cenário, optou-se pela TRC-P para tratar o BAV intermitente na presença de BCRE associado a insuficiência cardíaca, na tentativa de se evitar que a estimulação do ventrículo direito acarretasse piora hemodinâmica do ventrículo esquerdo. Ainda restava dúvida quanto à associação ou não do cardiodesfibrilador implantável, já que se tratava de um caso de cardiopatia dilatada isquêmica, com fração de ejeção < 0,40 e classe funcional II-III. Contudo, o cardiodesfibrilador implantável foi descartado após não ter sido induzida taquicardia ventricular durante o EEF. Assim, com base nos resultados do *Multicenter Unsustained Tachycardia Trial* (MUSTT)<sup>10</sup>, o qual demonstrou que a indução de taquicardia ventricular ao EEF traduz um elevado valor preditivo positivo para morte súbita, com número necessário para tratar (NNT) de 7 pacientes tratados com cardiodesfibrilador em população com cardiopatia isquêmica, fração de ejeção < 40% e taquicardia ventricular não sustentada ao Holter, novos estudos devem ser conduzidos para esclarecer esses questionamentos.

## Referências

1. Urena M, Rodés-Cabau J. Managing heart block after transcatheter aortic valve implantation: from monitoring to device selection and pacemaker indications. *EuroIntervention*. 2015;11 Suppl W:W101-5.

2. Gensas CS, Caixeta A, Siqueira D, Carvalho LA, Sarmento-Leite R, Mangione JA, et al.; Brazilian Registry in Transcatheter Aortic Valve Implantation Investigators. Predictors of permanent pacemaker requirement after transcatheter aortic valve implantation: insights from a Brazilian registry. *Int J Cardiol.* 2014;175(2):248-52.
3. Siontis GC, Jüni P, Pilgrim T, Stortecky S, Büllsfeld L, Meier B, et al. Predictors of permanent pacemaker implantation in patients with severe aortic stenosis undergoing TAVR: a meta-analysis. *J Am Coll Cardiol.* 2014;64:129-40.
4. Brito Jr FS, Nunes Filho ACB. Resultados e perspectivas do implante valvar transaórtico (TAVI). *Registro Brasileiro de TAVI. Rev Soc Cardiol Estado de São Paulo.* 2014;24(2):64-9.
5. Brito Jr FS, Carvalho LA, Sarmento-Leite R, Mangione JA, Lemos P, Siciliano A, et al.; Brazilian TAVI Registry investigators. Outcomes and predictors of mortality after transcatheter aortic valve implantation: results of the Brazilian registry. *Catheter Cardiovasc Interv.* 2015;85(5):E153-62.
6. Bristow MR, Saxon LA, Boehmer J, Krueger S, Kass DA, De Marco T, et al.; Comparison of Medical Therapy, Pacing, and Defibrillation in Heart Failure (COMPANION) Investigators. Cardiac-resynchronization therapy with or without an implantable defibrillator in advanced chronic heart failure. *N Engl J Med.* 2004;350(21):2140-50.
7. Tang AS, Wells GA, Talajic M, Arnold MO, Sheldon R, Connolly S, et al.; Resynchronization-Defibrillation for Ambulatory Heart Failure Trial Investigators. Cardiac-resynchronization therapy for mild-to-moderate heart failure. *N Engl J Med.* 2010;363(25):2385-95.
8. Fuganti CJ, Melo CS, Moraes Jr AV, Pachon-Mateos JC, Pereira WL, Galvão Filho SS, et al.; Departamento de Estimulação Cardíaca Artificial da Sociedade Brasileira de Cirurgia Cardiovascular (DECA/SBCCV). Diretrizes Brasileiras de Dispositivos Cardíacos Eletrônicos Implantáveis do Departamento de Estimulação Cardíaca Artificial (DECA) da Sociedade Brasileira de Cirurgia Cardiovascular (SBCCV). *Relampa.* 2015;28(2 Supl):1-63.
9. Wilkoff BL, Cook JR, Epstein AE, Greene HL, Hallstrom AP, Hsia H, et al.; Dual Chamber and VVI Implantable Defibrillator Trial Investigators. Dual-chamber pacing or ventricular backup pacing in patients with an implantable defibrillator (DAVID). *JAMA.* 2002;288(24):3115-23.
10. Buxton AE, Lee KL, Fisher JD, Josephson ME, Prystowsky EN, Hafley G; for the Multicenter Unsustained Tachycardia Trial Investigators. A randomized study of the prevention of sudden death in patients with coronary disease. *N Engl J Med.* 1999;341(25):1882-90.